

See discussions, stats, and author profiles for this publication at: <https://www.researchgate.net/publication/329940381>

Laporan Kasus: Kutil Kelamin pada Uretra dan Meatus Uretra yang Diterapi dengan Krim 5-Fluorourasil 5%

Article in *Syifa MEDIKA Jurnal Kedokteran dan Kesehatan* · October 2018

DOI: 10.32502/sm.v9i1.121

CITATION

1

READS

410

5 authors, including:



Pati Aji Achdiat

Universitas Padjadjaran

26 PUBLICATIONS 36 CITATIONS

[SEE PROFILE](#)

Some of the authors of this publication are also working on these related projects:



Leprosy [View project](#)



HPV Infection [View project](#)

Laporan Kasus: Kutil Kelamin pada Uretra dan Meatus Uretra yang Diterapi dengan Krim 5-Fluorourasil 5%

Pramita Kusuma Catur Nugrahaini¹, Dartri Cahyawari¹, July Iriani¹,
Pati Aji Achdiat¹, Rasmia Rowawi¹

¹Departemen Ilmu Kesehatan Kulit dan Kelamin, RSUP Dr. Hasan Sadikin/
Fakultas Kedokteran Universitas Padjadjaran Bandung, Indonesia

Submitted: March 2018

Accepted: August 2018

Published: September 2018

Abstrak

Angka kejadian kutil kelamin (KK) di seluruh dunia terus meningkat. Sampai saat ini belum terdapat terapi yang lebih unggul dibanding dengan terapi lainnya. Krim 5-fluorourasil (5-FU) 5% merupakan salah satu terapi untuk KK pada meatus uretra dan uretra. Krim 5-FU 5% adalah antimetabolit pirimidin fluorinated yang memiliki fungsi sebagai agen antineoplastik dengan menghambat sintesis DNA. Seorang pasien laki-laki berusia 27 tahun dengan KK tipe kondiloma akuminta (KA) di meatus uretra dan uretra. Pada meatus uretra dan uretra tampak lesi papula ukuran 0,3x0,5x0,2 cm, sewarna kulit dan mukosa dengan permukaan yang tidak rata, pemeriksaan acetowhite positif, dan pemeriksaan polymerase chain reaction (PCR) positif untuk HPV tipe 6. Pasien diterapi dengan krim 5-FU 5% yang diaplikasikan 3 hari berturut-turut setiap minggu per siklus. Setelah mengaplikasikan krim 5-FU 5% selama 3 siklus, didapatkan lesi pada meatus uretra dan uretra menghilang pada pengamatan hari ke-29 serta tidak timbul lesi baru hingga hari ke-180. Hasil, krim 5-FU 5% untuk KK pada meatus uretra dan uretra memiliki efektivitas yang bervariasi, berkisar 25-95%, dan rekurensi sebesar 50%. Penggunaan krim 5-FU 5% efektif untuk lesi KK berukuran kecil pada meatus uretra dan uretra, dapat diaplikasikan sendiri oleh pasien, mudah digunakan, dan murah. Simpulan, krim 5-FU 5% merupakan terapi yang efektif untuk KK di meatus uretra dan uretra.

Kata kunci: Kutil kelamin, 5-fluorourasil (5-FU)

Abstract

The incidence of genital warts is increasing worldwide. Until now, no one treatment is superior to the rest. 5% 5-FU cream is a treatment choice for genital wart on meatal urethral and urethral. Cream 5% 5-FU is a fluorinated pyrimidine antimetabolite which has a function as antineoplastic agents by inhibiting DNA synthesis. A case of genital wart, condyloma acuminata type, on meatal urethral and urethral in a 27-year-old man was reported. Flesh-coloured papules with irregular surface were observed at both sites, acetowhite test was positive, and the PCR examination revealed type 6 HPV. Patient was treated with 5% 5-FU cream applied three times/week/cycle. At the end of the third cycle, lesion at both sites had disappeared by day 29 and new lesion were encountered until day 180 observation. Result, 5% 5-FU cream for genital wart on meatal urethral and urethral have varying effectiveness, ranging from 25-95%, and recurrence by 50%. The use of 5% 5-FU cream effective for small lesions genital warts on meatal urethral and urethral, can be applied by the patient, easy to use, and inexpensive. Conclusion, 5% 5-FU cream was effective for small lesions genital warts on meatal urethral and urethra.

Key words: Genital wart, 5-fluorourasil (5-FU)

Pendahuluan

Kutil kelamin merupakan lesi proliferasi jinak yang disebabkan oleh infeksi *human papilloma virus* (HPV).^{1,2}

HPV termasuk dalam kelompok DNA virus yang diketahui memiliki 100 tipe dan sekitar 40 tipe dapat menginfeksi epitel genital.³ Penyebab dari KK ini dibagi

menjadi tipe *low risk* dan tipe *high risk*.^{3,4} Sebagian besar kasus KK, yaitu 95%¹ disebabkan oleh HPV genotipe 6 atau 11 yang termasuk tipe *low risk*.^{1,3} Tipe morfologi KK yang paling sering ditemukan adalah kondiloma akuminata (KA).⁵

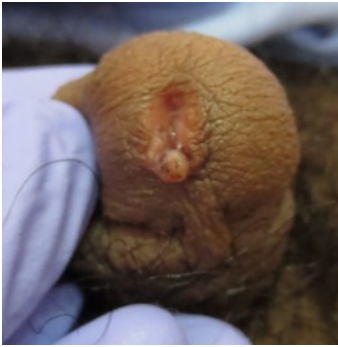Sampai saat ini belum tersedia terapi yang spesifik untuk mengobati infeksi HPV.⁶ Terapi KK tidak menghilangkan virus penyebab, namun terapi KK bertujuan untuk menghilangkan kutil yang tampak.⁷ Pemilihan metode terapi KK dapat berupa terapi kimia yang dilakukan sendiri oleh pasien atau dokter, dan terapi ablatif yang dilakukan oleh dokter.⁸ Salah satu pilihan terapi yang dapat dilakukan sendiri oleh pasien adalah krim 5-fluorourasil (5-FU) 5%, yang merupakan salah satu terapi efektif untuk KK pada meatus uretra dan uretra.⁹ Krim 5-FU 5% adalah antimetabolit pirimidin fluorinated yang memiliki fungsi sebagai agen antineoplastik dengan menghambat sintesis DNA. Krim 5-FU 5% sering digunakan pada beberapa penelitian mengenai terapi KK.¹⁰

Berikut ini dilaporkan satu kasus KA pada meatus uretra dan uretra pada seorang pria berusia 27 tahun yang diterapi menggunakan krim 5-FU 5%.

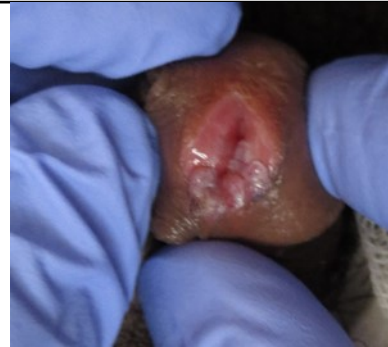Laporan Kasus

Seorang pria, usia 27 tahun, menikah, pegawai swasta proyek instalasi listrik, agama Islam, datang ke Poliklinik Ilmu Kesehatan Kulit dan Kelamin (IKKK) RS.

Dr. Hasan Sadikin Bandung (RSHS) Divisi Infeksi Menular Seksual (IMS) pada tanggal 8 Juli 2015 dengan keluhan utama kutil di lubang kemaluan yang tidak terasa gatal maupun nyeri. Lebih kurang dua bulan sebelum berobat timbul papula di tepi dari meatus uretra yang semakin lama bertambah besar dan bertambah banyak. Satu bulan kemudian papula membesar menjadi sebesar biji kedelai dan menyebar. Keluhan tidak berbau, tidak disertai rasa gatal, nyeri, ataupun berdarah. Pasien kemudian berobat ke dokter Spesialis Kulit dan Kelamin (SpKK), dan dirujuk ke RSHS. Pasien baru pertama kali menderita penyakit seperti ini. Pasien menikah usia 27 tahun dan *coitarche* pertama kali pada usia 20 tahun dengan pacar wanitanya. Pasien melakukan hubungan seksual dengan cara genitogenital dan orogenital serta kadang-kadang tidak menggunakan kondom. Pasien disirkumsisi, promiskus, dan merokok sejak usia 15 tahun. Keluhan dan tanda IMS lain berupa duh tubuh, ulkus, nyeri pada buah zakar, serta kutil di bagian tubuh lain tidak ditemukan. Pemeriksaan status generalis tidak ditemukan kelainan. Status venereologikus, pada meatus uretra dan uretra tampak lesi soliter, ukuran 0,3x0,5x0,2 cm, berupa papula dengan permukaan verukosa, dan tidak mudah berdarah (Gambar 1). Pemeriksaan *acetowhite* dengan larutan asam asetat 5% pada lesi menunjukkan hasil positif (Gambar 2).



Gambar 1. Pengamatan hari ke-1



Gambar 2. Pemeriksaan *acetowhite* hari ke-1

Pembahasan

Kutil kelamin adalah penyakit IMS yang sering ditemukan pada populasi di seluruh dunia.^{6,11,12} Diperkirakan sekitar 500.000 sampai satu juta kasus baru terdiagnosis setiap tahunnya.¹³ KK merupakan manifestasi klinis dari infeksi HPV yang terjadi pada sekitar 1% usia dewasa muda yang aktif secara seksual.^{12,14} Puncak insidensi KK terjadi sebelum usia 24 tahun pada wanita dan antara usia 25-29 tahun pada pria.¹³ Berdasarkan pemeriksaan dengan menggunakan PCR, angka prevalensi KK yang disebabkan HPV lebih sering terjadi pada pria dibanding wanita.^{4,15} Pada kasus ini, pasien adalah seorang pria berusia 27 tahun, yang aktif secara seksual.

Penularan infeksi HPV terutama melalui hubungan seksual,^{12,16} dapat terjadi melalui kontak langsung kulit dengan kulit atau kontak dengan mukosa.^{12,17} Sekitar 60% pasangan seksual dari pasien dengan KK akan tertular.¹⁸ Faktor risiko terjadinya infeksi HPV adalah pasangan seksual dengan KK atau pernah mengidap KK,¹⁹

pasangan seksual lebih dari satu, adanya riwayat infeksi IMS sebelumnya,¹⁴ penggunaan kondom yang tidak konsisten, tidak di sirkumsisi, merokok,²⁰ hubungan seksual pertama kali dibawah usia 21 tahun,²¹ dan imunokompromi.¹² Masa inkubasi HPV berkisar antara satu sampai dengan delapan bulan, dengan rerata tiga bulan.^{3,17} Berdasarkan penelitian prospektif terbaru, rerata masa inkubasi infeksi HPV tipe 6 atau 11 pada pria 11-12 bulan dan pada wanita muda 5-6 bulan.¹³

Faktor risiko pada pasien ini adalah promiskus, *coitarche* pertama kali pada usia 20 tahun, penggunaan kondom yang tidak konsisten dan merokok.

Manifestasi infeksi HPV dapat berupa infeksi laten, subklinis, atau bergejala.³ Kutil kelamin memiliki empat tipe morfologi, yaitu kondiloma akuminata, papular, keratotik, dan papula dengan permukaan datar.⁴ KA merupakan kutil eksofitik dengan permukaan yang ireguler.^{4,22} Lesi dapat tunggal berupa papula hingga plak, atau multipel sekitar 5-15 lesi dengan ukuran diameter 1-10 mm.^{1,17,18}

Pada laki-laki, kutil kelamin dapat ditemukan pada seluruh bagian penis,⁵ terutama pada bagian prepusium, glans penis, frenulum, dan sulkus koronarius.^{3,13} Pasien pria yang disirkumsisi, lesi paling banyak ditemukan di batang penis, 20-25% pada pria dapat ditemukan lesi pada meatus uretra.¹⁸ Terdapatnya KA pada meatus uretra perlu menjadi perhatian khusus, karena KA dapat menyebar kebagian lebih dalam sehingga dapat menyebabkan sumbatan saluran uretra.¹³ Untuk mengetahui penyebaran KA eksofitik pada meatus uretra tidak harus dilakukan pemeriksaan *urethroscopic*.²² Penelitian Rosenberg dkk. yang dikutip dari Dymont dkk.²² dilakukan pemeriksaan dengan endoskopi pada 51 pria dengan keluhan KA pada meatus uretra, dan tidak ditemukan adanya lesi KA pada uretra bagian proksimal. Sebagian besar pasien hanya mengeluhkan keberadaan KA, tanpa disertai gejala subjektif. Beberapa kasus KA dapat disertai gejala berupa gatal, berdarah, fisura, dispareunia atau rasa seperti terbakar.^{1,9} Pertumbuhan KA yang semakin besar, dapat menimbulkan nyeri saat hubungan seksual. Kutil yang besar dapat menimbulkan perdarahan dan iritasi saat kontak dengan pakaian atau hubungan seksual.¹⁷

Dari anamnesis didapatkan sekitar dua bulan sebelum berobat timbul papula pada meatus uretra dan uretra yang semakin lama bertambah besar dan bertambah banyak. Keluhan tidak berbau, tidak disertai rasa gatal, nyeri, ataupun berdarah.

Pada status venereologikus didapatkan papula sewarna kulit dan mukosa dengan permukaan verukosa pada meatus uretra dan uretra.

Diagnosis KK dapat ditegakkan berdasarkan anamnesis dan pemeriksaan fisik.^{15,23} Pemeriksaan histopatologis diindikasikan untuk kasus yang atipikal, memberikan respons yang buruk terhadap terapi, kutil yang berindurasi, terdapat ulserasi, bertambah besar dengan cepat, pigmentasi yang bertambah,²³ dan lebih sering diindikasikan pada pasien yang imunokompromi.⁵ *Polymerase chain reaction* (PCR) dapat dilakukan untuk mengetahui tipe HPV.^{4,22} Pemeriksaan *acetowhite* memiliki nilai sensitivitas dan spesifisitas yang rendah. Positif palsu dapat terjadi pada 50% kasus KK,²² sehingga tidak dapat digunakan untuk menegakkan diagnosis. Manfaat pemeriksaan *acetowhite*, adalah untuk mendeteksi infeksi HPV yang subklinis,¹⁵ penapisan,^{6,18,23} identifikasi target biopsi, dan menentukan batas lesi untuk terapi bedah.¹⁸

Pada pasien tidak dilakukan pemeriksaan histopatologis karena, manifestasi klinis yang karakteristik dan hasil pemeriksaan PCR dari apusan lesi di meatus uretra dan uretra pasien menunjukkan hasil positif untuk HPV tipe 6 (*low risk*). Pemeriksaan *acetowhite* dengan larutan asam asetat 5% pada pasien ini didapatkan hasil yang positif.

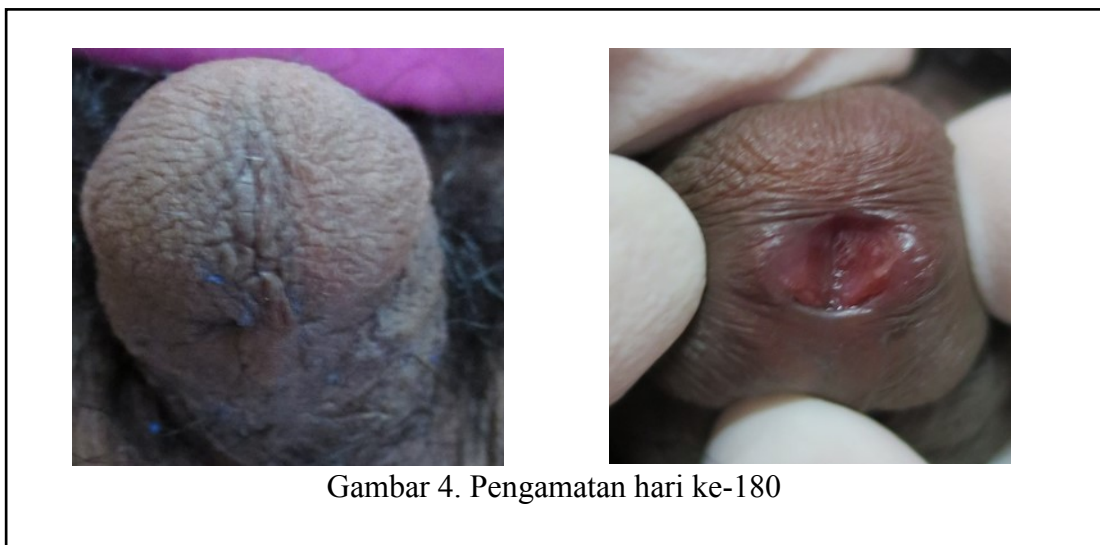
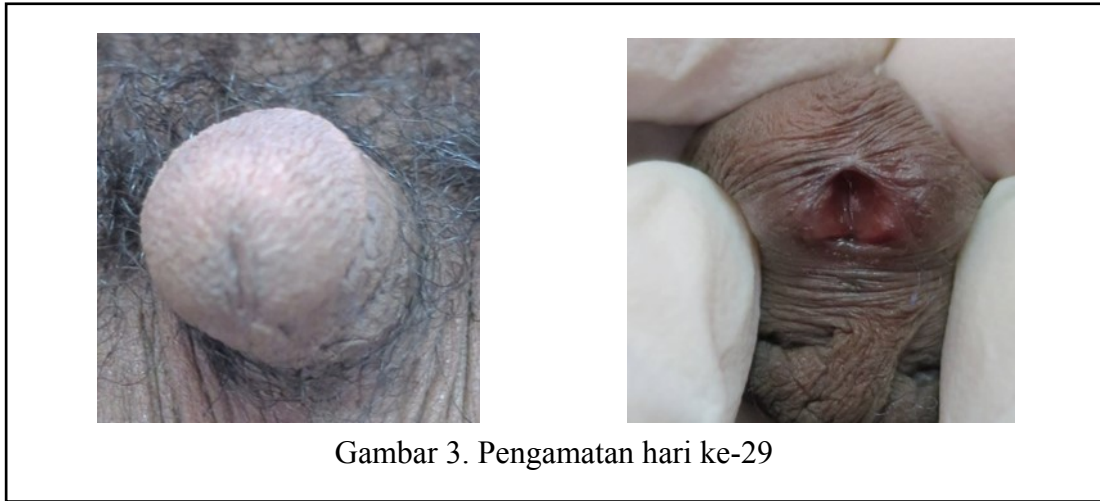
Pengobatan KK biasanya dilakukan pasien karena alasan kosmetik.²¹ Permasalahan dalam terapi KK adalah

angka kekambuhan yang tinggi, eradikasi yang sulit, pada tipe tertentu memiliki potensi kearah keganasan.^{20,22} KK yang tidak diterapi dapat sembuh spontan dalam waktu 16 minggu (17%) sampai dengan 2 tahun (70%), tidak berubah, atau dapat berkembang menjadi besar.^{10,14} Lesi KK yang tampak dapat pula mempengaruhi aktivitas seksual, kecemasan, hilangnya kepercayaan diri, dan infertilitas, serta risiko terjadinya kanker.⁸ Terapi ideal untuk kutil kelamin sebaiknya mudah dilakukan, murah, efektif, dan tidak menimbulkan efek samping.¹³ Sampai saat ini belum terdapat terapi yang paling baik bagi KK, dan tidak ada terapi yang lebih unggul dibanding dengan yang lainnya.^{6,20} Tujuan terapi KK, adalah menginduksi periode bebas kutil untuk mengurangi kecemasan pada pasien dan transmisi dari HPV, dapat menurunkan angka morbiditas dan mortalitas untuk kanker serviks.^{6,18} Terapi pada KK dipilih berdasarkan jumlah, ukuran, lokasi, bentuk lesi, terapi yang lebih disukai oleh pasien, biaya pengobatan, kenyamanan, efek samping, pengalaman tenaga ahli dan dapat dipakai sendiri oleh pasien.^{5,20} KK pada meatus uretra dan uretra dapat diterapi dengan krim 5-FU 5%,^{4,12,15,16} podofilin,⁵ TCA,¹ dan bedah beku.^{5,16}

5-Fluorourasil 5% (5-FU) merupakan antimetabolit pirimidin yang terfluorisasi,⁹ memiliki fungsi sebagai agen antineoplastik dengan menghambat sintesis *thymidilate*, sehingga menghambat sintesis DNA dan RNA serta mengganggu pembelahan sel.

^{18,25} Krim 5-FU 5% merupakan terapi yang mudah digunakan dan efektif untuk KK meatus uretra dan uretra.^{15,16,22} Krim 5-FU 5% digunakan 2-3 kali berturut-turut dalam seminggu^{18,22} didiamkan selama 3-10 jam kemudian dibilas.¹² Jika tidak terdapat perbaikan dalam waktu 3 minggu, frekuensi penggunaan krim 5-FU 5% dapat ditingkatkan menjadi 5 hari.¹⁶ Dioleskan pada lesi yang dituju, daerah sekitar lesi diberi *zinc oxide* untuk melindungi bagian yang sehat.⁴ Saat ini banyak para dokter menggunakan krim 5-FU 5% untuk uji klinis. Sekitar 10-73 % pasien dengan KA mengalami remisi, dan 25-95 % pria dengan KA pada uretra sembuh.²² Penelitian Dretler dkk., yang dikutip dari Wallin dkk.,²⁶ terdapat 8 dari 15 pria dengan KA pada meatus uretra sembuh dengan pengobatan krim 5-FU 5%. Penelitian Botacini dkk., yang dikutip dari Batista,⁹ pada 74 pasien dengan kutil kelamin yang diterapi dengan krim 5-FU 5%, didapatkan hasil sebanyak 52 pasien mengalami sembuh total, 7 pasien mengalami respons sebagian, dan 5 pasien tidak berespons atau resisten. Efek samping yang dapat terjadi diantaranya adalah nyeri, eritema, perubahan warna, erosi, ulserasi,¹⁸ rasa terbakar, gatal dan pembengkakan.¹⁷ Angka remisi KA yang diterapi menggunakan krim 5-FU 5%, adalah sekitar 41%.¹²

Terapi yang dipilih pada pasien adalah krim 5-FU 5%, untuk mengetahui efektifitas krim 5-FU 5% yang diaplikasikan 3 kali seminggu pada lesi KA



di meatus uretra. Pada pasien ini terdapat perbaikan setelah dilakukan terapi menggunakan krim 5-FU 5% yang diaplikasikan sebanyak 3 siklus dan tidak terdapat efek samping. Lesi KA menghilang pada pengamatan hari ke-29 (Gambar 3) dan tidak timbul kembali sampai pengamatan hari ke-180 (Gambar 4).

Kondiloma akuminata merupakan kelainan yang terbatas pada epidermis dan tidak melibatkan melibatkan organ dalam, KA memiliki angka morbiditas dan mortalitas yang rendah.^{6,12} Terapi KK yang menyebabkan destruksi jaringan dapat

menimbulkan fibrosis dan jaringan parut.¹⁸ Efek samping terapi krim 5-FU 5% pada kutil kelamin dapat menimbulkan iritasi²² dan menimbulkan retensio urin.²⁷ Rekurensi KK biasanya terjadi dalam waktu 3 bulan terapi setelah terapi⁴ Pada terapi KK dengan 5-FU, angka rekurensi dapat mencapai 50%.¹²

Simpulan

Krim 5-FU 5% dapat digunakan sebagai pilihan terapi KK yang terletak pada meatus uretra dan uretra.

Daftar pustaka

1. Lacey CJN, Woodhall SC, Wikstrom A, Ross J. 2012 European guideline for the management of anogenital warts. *J Eur Acad Dermatol.* 2013;27:e263-70.
2. Brown DR, Schoerder JM, Bryan JT, Stoler MH, Fife KM. Detection of multiple human papillomavirus types in condyloma acuminata lesions from otherwise healthy and immunosuppressed patients. *J Clin Microbiol.* 1999;37(10):3316-22.
3. Juckett G, Adams HH. Human papillomavirus: clinical manifestations and prevention. *Am Fam Physicians.* 2010;82(10):1209-14.
4. Winer RL, Koutsky LA. Genital human papillomavirus infection. Dalam: Holmes KK, Sparling PF, Stamm WE, Piot P, Wasserheit JN, Corey L, penyunting. Sexually transmitted diseases. Edisi ke-4. New York: McGraw Hill; 2008, hlm.489-501.
5. Kodner CM, Nasratty S. Management of genital warts. *Am Fam Physicians.* 2004;70(12):2335-42.
6. James WD, Berger TG, Elston DM. Andrew's diseases of the skin. Edisi kesebelas. Elsevier: Saunders; 2011. hlm. 401-04.
7. Anic GM, Giuliano AR. Genital HPV infection and related lesions in men. *Prev Med.* 2011;53(1):36-41.
8. Androphy EJ, Kirnbauer R. Human papilloma virus infections. Dalam: Goldsmith LA, Katz SI, Gilchrist BA, Paller AS, Leffel DJ, Wolff K. penyunting. Fitzpatrick's dermatology in general medicine. Edisi ke-8. New York: McGraw Hill; 2012. hlm. 2421-33.
9. Batista CS, Atallah AN, Saconato H, da Silva EMK. 5-FU for genital warts in non-immunocompromised individuals (review). *The Cochrane Collaboration.* 2010;4:1-16.
10. Castellsague X, Cohet C, Puig-Tintore LM, Acebes LO, Salinas J, Martin MS, dkk. Epidemiology and cost of treatment of genital warts in Spain. *European Journal of Public Health.* 2008;19(1):106-10.
11. Wen LM, Estcourt CS, Simpson JM, Mindel A. Risk factor for the acquisition of genital warts: are condoms protective?. *Sex Transm Inf.* 1999;75:312-316.
12. Golusin Z. Genital warts: new approaches to the treatment. *Serbian J Dermatol and Venereol.* 2009;3:107-14.
13. Patel H, Wagner M, Singhal P, Kothari S. Systematic review of the incidence and prevalence of genital warts. *BMC Infect Dis.* 2013; 13(39)1-14.
14. Chelimo C, Wouldes TA, Cameron LD, Elwood JM. Risk factor for and prevention of human papillomaviruses (HPV), genital warts and cervical cancer. *J Inf.* 2013;66:207-17.
15. Kirnbauer R, Lenz P, Okun MM. Human papillomavirus. Dalam : Bologna JL, Jorizzo JL, Rapini RP, penyunting. *Dermatology.* Edisi ke-2. New York: Mosby Elsevier, 2008. hlm. 1183-98.
16. Mones H. s. Dalam: John L, Pfenninger, Grant C, Fowler, penyunting. *Procedures for primary care.* Edisi ke-3. New York: Mosby Elsevier, 2003. hlm. 1055-64.
17. Yanofsky VR, Patel RV, Goldenberg G. Genital warts. A comprehensive review. *J Clin Aesthet Dermatol.* 2012;5(6):25-36.
18. Thappa DM, Senthilkumar M, Laxmisha C. Anogenital warts-an overview. *Indian J Sex Transm Dis.* 2004;25(2):55-66.
19. Petras M, Adamkova V. Impact of quadrivalent human papillomavirus vaccine in women at increased risk of genital warts burden: population-based cross-sectional survey of Czech women aged 16 to 40 years. *J Vaccine.* 2015;9:1-4.

20. New Zealand HPV project. Sexually transmitted infections summary of guidelines. New Zealand: PAB; 2013.
21. Wolf R, Davidovici B. Treatment of genital warts: facts and controversies. *J Clin Dermatol.* 2010;28:546-48.
22. Dymont PG. Human papillomavirus infection. Dalam: Treadwell P, Krowchuk D, penyunting. Adolescent medicine: state of the art reviews. Edisi ke-7. Philadelphia: Elk Grove Village; 1996. hlm. 1-8.
23. Scheinfeld N, Lehman DS. An evidence-based review of medical and surgical treatments of genital warts. *DOJ.* 2006;12(3):1-2.
24. Giovannelli L, Migliore MC, Capra G, Caleca MP, Bellavia C, Perino A, Viviano E, dkk. Penile, urethral, and seminal sampling for diagnosis of human papillomavirus infection in men. *J Clin Microbiol.* 2007;45(1):248-51.
25. Noordhiu P, Holwerda U, Van der Wilt CL, Groeningen CJ, Smid K, Meijer S, Pinedo HM, dkk. 5-Fluorouracil incorporation into RNA and DNA in relation to thymidilate synthase inhibition of human colorectal cancers. *Ann Onc.* 2004;15:1025-32.
26. Wallin J. 5-fluorouracil in the treatment of penile and urethral condyloma acuminata. *Brit J Vener Dis.* 1977;53:240-3.
27. Mynt SH, Shaw PA. Laboratody identification of huan papillomavirus infection Dalma: Mindel A, penyunting Genital warts human papillomavirus infection. Edisi ke-1. London: Arnold E; 1995, hlm. 35-52.