

Tumor Neurogenik Orbita

by Marjasa D. D. Newton

Submission date: 16-Mar-2022 02:53PM (UTC+0700)

Submission ID: 1785489667

File name: TumorNeurogenikOrbita.pdf (1.4M)

Word count: 2268

Character count: 14312

Tumor Neurogenik Orbita

Marjasa D. D. Newton

Departemen Patologi Anatomi Fakultas Kedokteran Universitas Kristen Indonesia Jakarta

Abstrak

Tumor neurogenik orbita merupakan sekelompok tumor yang berasal dari sel-sel neuroektodermal dan non mesenkim yang meliputi saraf optik, meningen dan saraf perifer. Masing-masing jaringan memiliki karakteristik sel tersendiri yang membedakannya dengan jaringan yang lain. Tujuan penulisan ini adalah untuk mengetahui patologi dan tatalaksana tumor neurogenik orbita yang sering ditemui. Metode yang digunakan adalah studi kepustakaan yang bersifat objektif, analitis, sistematis dengan pendekatan deskriptif eksploratif. Dapat disimpulkan bahwa pada umumnya tumor neurogenik orbita bersifat jinak dan jarang berkembang menjadi suatu keganasan. Manifestasi oftalmologis yang dapat ditemukan berupa penonjolan bola mata, mata merah, kekeruhan pada lensa mata, gangguan pada saraf mata hingga menyebabkan gangguan tajam penglihatan baik ringan maupun berat. Pemeriksaan yang diperlukan untuk menegakkan diagnosis dapat mencakup biopsi tumor maupun pencitraan seperti CT-Scan dan MRI. Penatalaksanaan tumor dapat berupa tindakan bedah, kemoterapi ataupun radioterapi.

Kata kunci: tumor, orbita, manifestasi oftalmologis, tatalaksana.

Orbital Neurogenic Tumor

Abstract

Orbital neurogenic tumor is a group of tumor arising from neuroectodermal and mesenchymal cells which include optic nerve, meninges and peripheral nerves. Each cell tissues have different characteristics from the others. The purpose of this paper is to provide information on the mechanisms and factors that affect damage to optic nerve in glaucoma. The method used is a literature study with an explorative descriptive approach that are objective, analytical, and systematic. It can be concluded that most of the orbital neurogenic tumors are benign and rarely develop into malignancies. Ophthalmic manifestations include proptosis, red eyes, lens opacity, optic nerve disorder which may lead to mild or severe visual acuity diminution. Imaging examinations such as CT-Scan and MRI or tumor biopsy need to be done to confirm the diagnosis. The management of the tumor includes surgery, chemotherapy and radiotherapy.

Key words: tumor, orbit, ophthalmic manifestation, management.

MDDN: Penulis Koresponden; Email: lextrocom@gmail.com

Pendahuluan

Tumor neurogenik orbita merupakan sekelompok tumor yang berasal dari sel-sel neuroektodermal dan non mesenkim yang meliputi saraf optik, meningen dan saraf perifer. Masing-masing jaringan memiliki karakteristik sel tersendiri yang membedakannya dengan jaringan yang lain.¹

Saraf optik terdiri atas ikatan serabut saraf yang dipisahkan oleh sel-sel glia dan bukan sel swan. Sel-sel glia terdiri atas beberapa tipe sel yaitu: astrosit, oligodendrosit dan mikroglia.^{1,2}

Meningen merupakan jaringan selubung serabut saraf yang terdiri atas jaringan piamater, araknoid dan duramater serta mengandung beberapa komposisi jaringan seperti kolagen, pembuluh darah dan fibroglia.^{1,2}

Saraf perifer merupakan jaringan saraf yang diselubungi oleh sel-sel swan setelah jaringan saraf tersebut meninggalkan sistem saraf pusat. Sebagian besar tumor saraf perifer berasal dari sel-sel swan tersebut.^{3,4}

Pada makalah ini akan dibahas mengenai tumor neurogenik orbita yang sering ditemui termasuk didalamnya yaitu tumor glioma, neurofibroma, meningioma, swanoma.

Glioma

Glioma saraf optik berasal dari sel-sel glia dalam saraf optik dan merupakan penyakit yang biasanya bersifat jinak yang sebagian besar muncul pada anak-anak terutama pada dekade pertama sampai kedua kehidupan walaupun dapat juga muncul pada usia pertengahan. Glioma yang bersifat ganas (glioblastoma) sangat jarang terjadi dan biasanya lebih sering mengenai laki-laki.^{5,6}

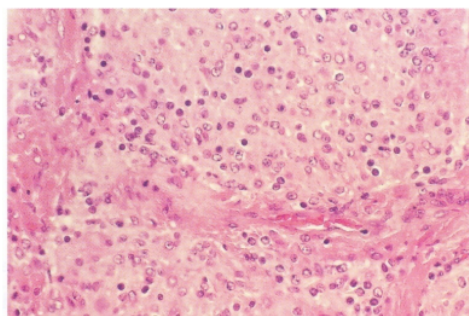
Sekitar 25%-50% kejadian glioma berhubungan dengan neurofibromatosis. Gejala klinis yang penting berupa proptosis aksial, tidak nyeri dan bertahap yang

berhubungan dengan kehilangan penglihatan dan defek aferen pupil. Gejala klinis lainnya dapat berupa atrofi optik, edema diskus optik dan strabismus. Tajam penglihatan dapat turun sampai hitung jari atau lebih buruk.^{5,6}

Pada kebanyakan kasus, glioma saraf optik dapat sembuh sendiri dan hanya menunjukkan pertumbuhan yang minimal sehingga beberapa peneliti mengelompokkannya ke dalam hamartoma jinak. Namun, pembesaran kistik lesi tumor yang disertai penglihatan buram mendadak dapat timbul walaupun tanpa disertai pertumbuhan selular. Pada penelitian jangka panjang tentang glioma, didapatkan bahwa beberapa tumor dapat berkembang, terutama apabila mengenai otak bagian tengah sehingga dapat bersifat fatal.^{3,5}

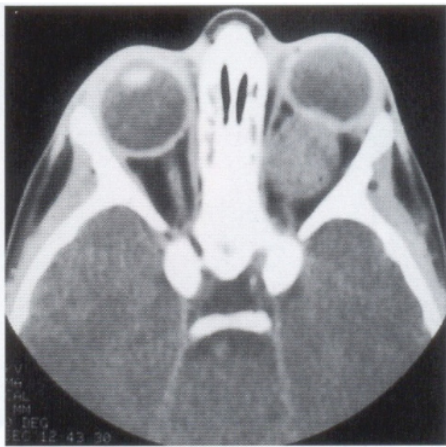
Sediaan histopatologi tumor yang telah diambil menunjukkan lesi yang halus dan fusiformis (Gambar 1). Secara mikroskopis, tumor jinak pada anak-anak dianggap sebagai astrositoma pilositik juvenil (*hair-like*). Temuan histopatologis lainnya memperlihatkan hiperplasia araknoid, serabut Rosenthal dan jaringan mukosa.^{3,5}

Glioma optik yang muncul pada pasien dengan neurofibromatosis sering berproliferasi pada ruang sub araknoid. Pada pasien tanpa neurofibromatosis biasanya glioma meluas dalam nervus optik tanpa invasi ke duramater dan lebih agresif dibandingkan tipe dengan neurofibromatosis.^{5,6}



Gambar 1. Sediaan histopatologis glioma yang menunjukkan sel-sel astrosit yang padat.⁴

Glioma saraf optik biasanya dapat didiagnosis dengan alat bantu pencitraan orbita seperti CT-Scan dan MRI, yang dapat memperlihatkan pembesaran fusiformis saraf optik. MRI juga dapat menunjukkan degenerasi kistik (Gambar 2). Pencitraan dengan MRI lebih akurat dalam menentukan luas dari lesi kanalis optik dan penyebaran intrakranial. Pemeriksaan biopsi terhadap suatu kecurigaan glioma saraf optik biasanya tidak diperlukan.^{3,5}



Gambar 2. Gambaran CT-Scan glioma mata kiri yang menunjukkan pembesaran fusiformis saraf optik.⁴

Penatalaksanaan glioma saraf optik masih kontroversial. Pada beberapa kasus glioma ada yang stabil dengan pertumbuhan yang sangat lambat, namun beberapa kasus dapat berkembang dengan agresif. Hanya sedikit laporan yang menyatakan regresi spontan glioma saraf optik sehingga penatalaksanaan yang direncanakan harus disesuaikan dengan masing-masing individu berdasarkan karakter tumor, luas daerah yang terkena, pemeriksaan radiologis dan klinis, tajam penglihatan, penyakit sistemik dan riwayat pengobatan sebelumnya.^{3,4,5}

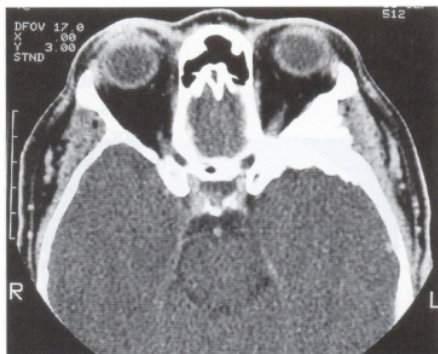Bila lesi tumor terbatas intra orbita dengan visus yang masih baik pada pasien usia muda maka dilakukan observasi dengan kontrol tiap bulan sedangkan pada

usia tua observasi tiap tiga bulan. Namun bila visus buruk ($<1/60$) maka pada pasien usia muda disarankan untuk enukleasi dan ekstirpasi tumor sedangkan pada usia tua dilakukan observasi. Bila lesi tumor meluas sampai ekstraorbita baik pada usia muda dan tua maka disarankan ekstirpasi tumor yang dilanjutkan dengan radioterapi. Penatalaksanaan lain berupa kemoterapi dengan aktinomisin D dan vinkristin.^{5,7}

Meningioma

Meningioma merupakan jenis tumor yang muncul dari vilus araknoid dan biasanya berasal dari intrakranial sepanjang sayap sfenoid dengan perluasan sekunder ke orbita melalui tulang, fisura orbita superior atau kanalis optik. Biasanya muncul pada usia pertengahan dan jarang mengenai anak-anak dan lebih sering pada perempuan. Manifestasi oftalmologis yang muncul berhubungan dengan lokasi tumor primer. Meningioma yang timbul dekat sela dan saraf optik dapat menyebabkan gangguan penglihatan awal dan edema papil atau atrofi optik. Tumor yang muncul dekat pterion dapat menimbulkan gejala proptosis. Edema kelopak mata dan kemosis sering ditemui. Meningioma saraf optik primer dapat menimbulkan gejala proptosis aksial dengan penglihatan yang masih baik. Sebaliknya, meningioma *en plaque* yang kecil dapat menyebabkan kehilangan penglihatan yang berat tanpa disertai proptosis.^{5,6,8,9}

Meningioma pada tulang sayap sfenoid dapat menyebabkan hiperostosis tulang yang terkena dan hiperplasia jaringan lunak sekitarnya (Gambar 3). Penyerapan tulang dan destruksi tulang jarang terjadi. Pencitraan MRI dengan kontras dapat membantu penyebaran meningioma sepanjang duramater. Ekor dura membantu membedakan meningioma dengan displasia fibrosa.^{4,5}



Gambar 3. CT-Scan pada pasien dengan meningioma sayap sfenoid yang menunjukkan hiperostosis.⁴

Meningioma orbita primer lebih jarang ditemukan daripada jenis yang muncul primer dari intrakranial dan sekunder yang menginvasi orbita. Meningioma orbita primer biasanya berasal dari araknoid selubung saraf optik. Meningioma selubung saraf optik muncul paling sering pada perempuan berusia sekitar 30–40 tahun. Gejala yang timbul berupa kehilangan penglihatan unilateral yang bertahap dan tidak nyeri.^{3,4,5}

Pada pemeriksaan dapat ditemukan penurunan tajam penglihatan dan defek pupil aferen relatif. Proptosis dan oftalmoplegi juga dapat ditemukan. Diskus optik dapat terlihat normal, atrofi atau edema. Kadangkala, meningioma selubung saraf optik muncul bilateral dan disertai dengan neurofibromatosis.^{3,5}

Pencitraan dengan CT-Scan dan MRI dapat membantu menegakkan diagnosis meningioma, yang menunjukkan pembesaran tubular difus saraf optik dengan bantuan kontras.^{3,5}

Untuk penatalaksanaan kasus meningioma sayap sfenoid umumnya dilakukan observasi satu sampai tiga bulan sampai timbul gangguan fungsional seperti penurunan tajam penglihatan, proptosis, neuropati optik kompresif, gangguan motilitas atau edema otak. Bila terjadi

gangguan tersebut, maka disarankan tindakan bedah reseksi subtotal tumor yang bertujuan untuk menghilangkan efek kompresi dari tumor. Pasca operasi disarankan juga untuk menjalani radioterapi untuk mengurangi risiko terjadinya rekurensi dari tumor.^{3,4,5,7}

Neurofibroma

Neurofibroma merupakan tumor saraf perifer yang jinak dan terutama terdiri atas sel-sel swan pada selubung serabut saraf. Jaringan akson, fibroblas endoneural dan musin juga termasuk dalam gambaran histopatologi neurofibroma. Neurofibroma dapat dibagi menjadi beberapa tipe, yaitu: lokal, difus dan pleksiformis.^{4,5,6}

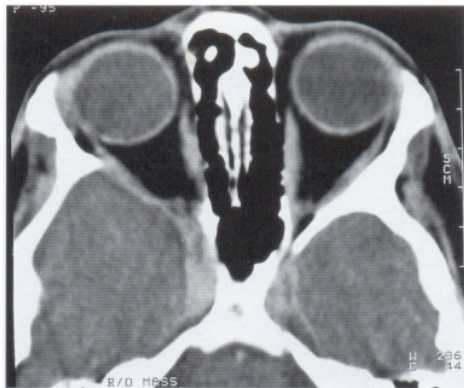
Tipe lokal jarang namun signifikan dengan neurofibromatosis. Tipe difus dapat timbul sebagai tumor multipel yang hampir selalu terlihat pada neurofibromatosis. Tipe pleksiformis merupakan tumor yang bersifat infiltratif yang biasanya muncul pada neurofibromatosis dan tipe tersebut merupakan tipe tumor saraf perifer orbita yang paling sering ditemui. Secara histopatologis, tipe yang difus dan pleksiformis terdiri atas jaringan saraf yang membesar dengan proliferasi sel swan dan fibroblas endoneural dalam suatu jaringan mukoid.^{3,4,5,8}

Neurofibromatosis menimbulkan sekumpulan gejala neuropati yang bersifat genetik dan dapat bermanifestasi pada banyak jaringan termasuk kulit, sistem saraf pusat dan orbita. Tipe neurofibromatosis yang sering bermanifestasi pada orbita yaitu tipe NF1 (neurofibromatosis perifer) dan NF2 (neurofibromatosis sentral).³ Tipe NF1 merupakan jenis neurofibroma yang diturunkan secara autosomal dominan, yang dikenal juga sebagai penyakit *von Recklinghausen*. Tipe NF1 merupakan jenis hamartoma yang melibatkan kulit, mata, susunan saraf pusat dan organ bagian dalam. Gejala-gejala yang berkaitan dengan

kelainan pada tipe NF1 yaitu: bercak coklat pada kulit (*café-au-lait*), bercak di lipat ketiak, fibroma moluskum, neurofibroma pleksiformis, displasia dinding orbita, glaukoma kongenital dan nodul *lisch*, glioma saraf optik.^{5,6,9}

Tipe NF2 merupakan tipe yang ditandai oleh perkembangan neuroma dan kadang-kadang disertai meningioma, swanoma, dan kekeruhan lensa presenil. Tipe ini diturunkan secara autosomal dominan namun sepuluh kali lebih jarang dari yang tipe NF1. Pasien dengan tipe ini jarang memiliki bercak *café au lait*. Tanda yang penting tipe ini yaitu swanoma bilateral. Temuan klinis pada sistem okular dapat berupa kekeruhan subkapsuler posterior presenil yang terdapat pada 55%-87% pasien. Kelainan pada segmen posterior okular yaitu hamartoma retina, membran epiretina dan glioma diskus optik.³

Pada pemeriksaan pencitraan dengan CT-Scan dan MRI, dapat terlihat kelainan pada jaringan lunak dan tulang. CT-Scan dengan kontras dapat memperlihatkan infiltrasi ke jaringan lunak, pembesaran otot-otot ekstraokular dan kelainan pada tulang sfenoid (Gambar 4).^{3,5}



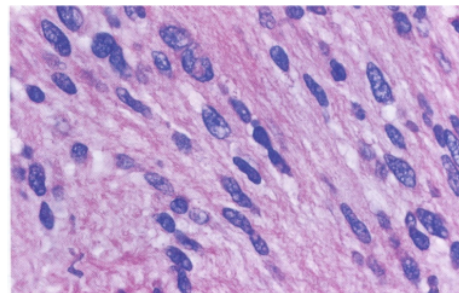
Gambar 4. CT-Scan pasien dengan neurofibromatosis yang menunjukkan displasia dinding sfenoid.⁴

Penatalaksanaan pada kasus neurofibroma merupakan hal yang sangat sulit. Tindakan bedah sebisa mungkin dihindari karena dapat merusak struktur orbita yang penting. Eksenterasi dapat dipertimbangkan apabila terdapat keterlibatan yang signifikan pada orbita. Radioterapi pada kasus neurofibroma tidaklah efektif.^{1,3,4,6}

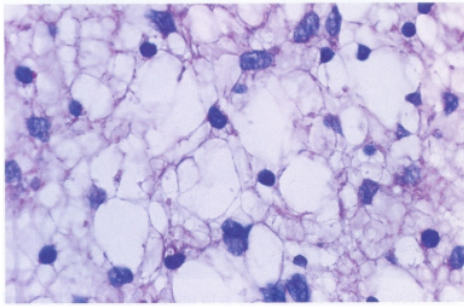
Swanoma

Swanoma, yang juga dikenal dengan nama neurilemoma merupakan tumor yang berasal dari proliferasi sel swan yang terbungkus kapsul perineum dan berbatas tegas. Tumor ini biasanya bersifat soliter dan timbul pada usia sekitar 20-50 tahun dan sering mengenai daerah kepala dan leher. Pada beberapa kasus, dapat berkaitan dengan penyakit *von Recklinghausen* (18%). Sekitar 10% dari swanoma dapat muncul pada neurofibromatosis dan sekitar 50% diantaranya dapat menjadi ganas. Di orbita, tumor ini memiliki kecenderungan sekitar 1%-2% dari tumor orbita lainnya dan jarang menjadi ganas.^{3,5,6,8}

Sel-sel swan pada swanoma berproliferasi pada kapsul perineural dan dapat menekan saraf yang dikenainya. Gambaran histopatologis pada jenis tumor ini yaitu memiliki pola bifasik yang terdiri atas daerah yang padat (pola Antoni A - Gambar 5) dan daerah mikroid yang longgar (pola Antoni B - Gambar 6).^{5,6}

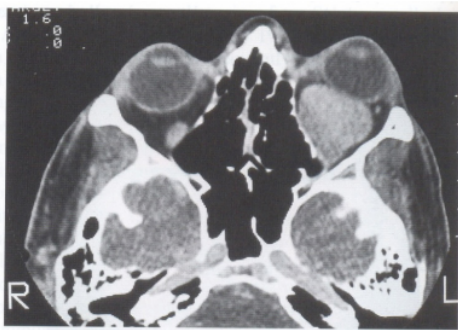


Gambar 5. Gambaran histopatologi Swanoma dengan tipe pola Antoni-A.⁴



Gambar 6. Gambaran histopatologi Swanoma dengan tipe pola Antoni-B. ⁴

Tidak ada gambaran yang khas pada swanoma, namun dengan melihat gejala klinis, pencitraan dan biopsi dapat mengarah pada diagnosis swanoma. Tumor jenis tersebut terutama muncul pada orang dewasa (dekade tiga sampai tujuh), memiliki awitan yang tiba-tiba, pertumbuhan lambat dan non invasif. Pada kasus masa swanoma intrakonal maka gejala yang didapat dapat berupa proptosis, edema kelopak dan diplopia. Pada kasus ekstrakonal, maka gejala yang didapat tergantung penyebaran massa ke jaringan seperti sinus kavernosus, kelenjar lakrimal atau ke sinus etmoid (Gambar 7).³



Gambar 7. CT- Scan pasien dengan Swanoma yang menunjukkan massa di superior orbita yang mengkompresi saraf optik.⁹

Biopsi untuk jenis tumor ini tidak diperlukan karena batasnya yang jelas. Penatalaksanaan pada swanoma orbita biasanya berupa eksisi bedah. Apabila tumor tidak diangkat seluruhnya pada fase awal,

maka sisanya dapat berkembang dengan cepat dan lebih besar sehingga lebih sulit untuk dieksisi.^{3,4}

Kesimpulan

Tumor neurogenik orbita bersifat jinak dan jarang berkembang menjadi suatu keganasan. Manifestasi oftalmologis dapat berupa penonjolan bola mata, mata merah, kekeruhan pada lensa mata, gangguan pada saraf mata hingga menyebabkan gangguan tajam penglihatan baik ringan maupun berat. Penegakkan diagnosis dapat dilakukan dengan pemeriksaan biopsi tumor maupun pencitraan seperti *CT-Scan* dan *MRI*. Penatalaksanaan tumor dapat berupa tindakan bedah, kemoterapi ataupun radioterapi.

Daftar Pustaka

1. Kohn, Roger. Textbook of ophthalmic plastic and reconstructive surgery. Lea & Febiger. USA. 1988 ; 315- 6.
2. Fundamental and principles of ophthalmology. Section 2. Basic and clinical science course. The Foundation of the American Academy of Ophthalmology. San Fransisco. 2003-2004 ; 96, 103-5.
3. Rootman, J. Diseases of the orbit, a multidisciplinary approach. 2nd ed. Lippincott Williams & Wilkins. Philadelphia, USA. 2003 ; 213- 56.
4. Shields JA, Shields CL. Atlas of orbital tumors. Lippincott Williams & Wilkins. Philadelphia, USA. 1999 ; 75-103.
5. Orbit, eyelids, and lacrimal system. Section 7. Basic and Clinical Science Course. The Foundation of the American Academy of Ophthalmology. San Fransisco. 2008-2009 ; 71- 8.
6. Reese, A.B. Tumors of The Eye. 3rd ed. Harper & Row Publishers. London. 1981; 148-153, 156- 65.
7. Standar Terapi Rumah Sakit Mata Cicendo. Terapi Standar Unit Tumor Rumah Sakit Mata Cicendo. Bandung. 2004 ; 238- 9.
8. Ophthalmic pathology and intraocular tumors. Section 4. Basic and clinical science course. The Foundation of the American Academy of Ophthalmology. San Fransisco. 2008-2009 ; 235- 36, 244-5.
9. Kanski JJ. Clinical ophthalmology, a systematic approach. 5th ed. Butterworth Heinemann. London. 2004 ; 583-5.

Tumor Neurogenik Orbita

ORIGINALITY REPORT

5%

SIMILARITY INDEX

5%

INTERNET SOURCES

0%

PUBLICATIONS

0%

STUDENT PAPERS

MATCH ALL SOURCES (ONLY SELECTED SOURCE PRINTED)

3%

★ e-journal.jurwidyakop3.com

Internet Source

Exclude quotes On

Exclude bibliography On

Exclude matches Off