

Pneumotoraks pada Bayi yang Terinfeksi HIV

by Abraham Simatupang

Submission date: 02-Jun-2020 04:10PM (UTC+0700)

Submission ID: 1336422458

File name: Pneumothorax_in_infant_with_HIV_-_Pneumo.pdf (5.97M)

Word count: 1887

Character count: 18932

Pneumotoraks pada Bayi yang Terinfeksi HIV

Grace Simatupang*, Abraham Simatupang**, Leopold Simanjuntak*, Ida Bagus Eka***§

*Bagian Ilmu Kesehatan Anak FK UKI - RSU FK UKI

**Pokja HIV/AIDS FK UKI - RSU FK UKI

Abstrak

Departemen Kesehatan memperkirakan bahwa setiap hari sepuluh bayi terlahir dengan HIV. Kesehatan bayi tersebut paling rentan pada tahun pertama kehidupannya, dan kemungkinan sepertiganya meninggal dunia sebelum berusia satu tahun, umumnya tanpa didiagnosis HIV.

Seorang bayi berusia dua bulan dirujuk ke RSU FK UKI dengan diagnosis dugaan infeksi HIV disertai pneumotoraks dan pneumonia. Pasien tampak sakit berat, sesak, pernafasan cepat dan dalam dan terdapat nafas cuping hidung. Pemasangan water shield drainage (WSD) dilakukan untuk mengatasi pneumotoraks dan didapatkan perbaikan keadaan umum yang ditandai dengan sesak yang berkurang, frekuensi nafas yang reguler dan adekuat, nafas cuping hidung tidak ada. Dari hasil laboratorium didapatkan HIV-1 RNA positif, virus terdeteksi 1.15×10^6 kopi/ml, CD4 36 cell/ μ l (0 %) dengan kesan limfosit T helper tidak terdeteksi. Dari anamnesis yaitu riwayat kelahiran bayi dan ibu merupakan penderita HIV, manifestasi klinis, hasil foto toraks dan hasil laboratorium, pasien didiagnosis menderita HIV-AIDS dengan infeksi oportunistik pneumonia dan pneumotoraks. Untuk mengatasi infeksi oportunistik, diberikan terapi kotrimoksazol 2 x $\frac{1}{2}$ cth, metronidazol 185 mg dan meropenem 2x 40 mg. Setelah perawatan selama 20 hari didapatkan perbaikan pasien secara klinis dan pasien diperbolehkan pulang. Namun pasien tidak mendapat terapi antiretroviral (ARV) karena kondisi keluarga yang tidak mendukung. Diagnosis dini, pencegahan infeksi oportunistik dengan kotrimoksazol, dan terapi ARV bila dibutuhkan, memberi harapan anak yang terinfeksi HIV dapat bertahan hidup sampai tua seperti dengan orang dewasa.

Kata kunci: HIV pada anak, diagnosis, terapi

Pneumothorax in an HIV Infected Baby

Abstract

The Department of Health made estimation that ten Indonesian babies are born with HIV everyday. In the first year, they are very fragile and it is possible that one third of them will die before they reach the age of one, usually without HIV diagnosis. A two year old baby was pointed to FK UKI's hospital with diagnosis of suspect HIV, pneumothorax and pneumonia. He suffered from dyspnoe, extended breathing and suprasternal, intercostals and epigastrium retraction. A water shield drainage (WSD) was applied. His general condition improved which could be seen in the reducing of dyspnoe. Furthermore, his respiratory rate tends to be normal. The laboratorium result was HIV-1 RNA positive 1.15×10^6 kopi/ml, CD4 36 cells/ μ l (0%) and it seemed that limfosit T helper could not be detected. The anamnesis suggested that the baby and the mother was HIV positive. These patients then was diagnosed as HIV-AIDS with oportunistik pneumothorax and pneumonia infection due to the clinical manifestation, the thorax image as well as the laboratorium result finding. To overcome the oportunistik infection Cotrimoksazole 2 x $\frac{1}{2}$ cth, metronidazole 185 mg, meropenem 2 x 40 mg and paracetamol 4 x 40 mg was given. After twenty days treatment, there was clinically improvement and the patients were allowed to go home. However, the patient did not get antiretroviral (ARV) therapy due to their family condition which couldn't support it. Finally, the children with HIV could survive till their mature age as far as early diagnosis, prevention of oportunistik infection with cotrimoksazole and ARV therapy is applied.

Key words: Children with HIV, diagnostic, therapy

Pendahuluan

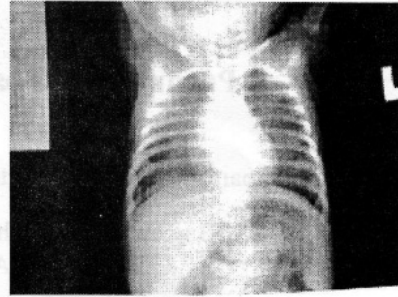
Infeksi *Human immunodeficiency Virus/ Acquired immune deficiency syndrome* (HIV/AIDS) pertama kali dilaporkan di Amerika pada tahun 1981 pada orang dewasa homoseksual, sedangkan pada anak tahun 1983. Enam tahun kemudian (1989), AIDS sudah merupakan penyakit yang mengancam kesehatan anak di Amerika. Saat ini, AIDS menyebabkan kematian pada lebih dari 8.000 orang setiap hari, yang berarti satu orang setiap sepuluh detik. Karena itu infeksi HIV dianggap sebagai penyebab kematian tertinggi yang diakibatkan oleh satu jenis agen infeksius.¹

Menurut perkiraan *Joint United Nation Program on HIV/AIDS* (UNAIDS), pada akhir tahun 2004 secara kumulatif terdapat 39,4 juta orang dengan HIV/AIDS diseluruh dunia. Sebanyak 17,6 juta (45%) diantaranya perempuan dan 2,2 juta ditemukan pada anak. Selama tahun 2004 diperkirakan sebanyak 640.000 anak hidup dengan HIV/AIDS (sekitar 1.750 kasus/hari).²

WHO telah memberikan peringatan kepada Indonesia, sehubungan laju penambahan infeksi HIV/AIDS yang saat ini menduduki peringkat ketiga di dunia.³ Di Indonesia secara kumulatif jumlah pengidap HIV/AIDS mulai 1 Januari 1987 s.d 31 maret 2007 terdiri dari 5640 terinfeksi HIV dan 8988 telah memasuki stadium AIDS. Total pengidap HIV/AIDS 14.628 dengan jumlah kematian sebanyak 1994 orang.⁴

Laporan Kasus

Bayi laki laki, usia dua bulan dirujuk ke RSU FK UKI dengan dugaan infeksi HIV disertai pneumotoraks dan pneumonia. Riwayat penyakit dahulu, pasien batuk selama tiga hari disertai demam dan sesak nafas. Pasien lahir kurang bulan, spontan, ditolong oleh dokter di sebuah rumah sakit dengan berat badan lahir 2000 gram dan panjang badan 52 cm. Sebelum diberikan susu formula pasien mendapat ASI selama empat hari.

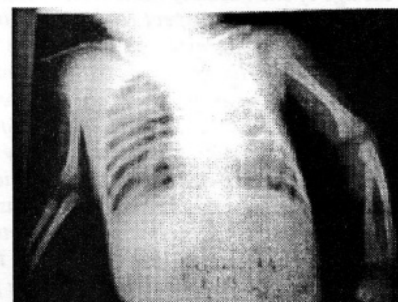


Gambar 1.

Foto toraks pasien pada awal dirawat. Tampak gambaran perselubungan pada paru kiri dan sedikit pada paru kanan, sinus kostofrenikus kanan tumpul dan lobus bawah paru kanan kolaps. Kesan: pneumotoraks dekstra dan pneumonia lobularis sinistra

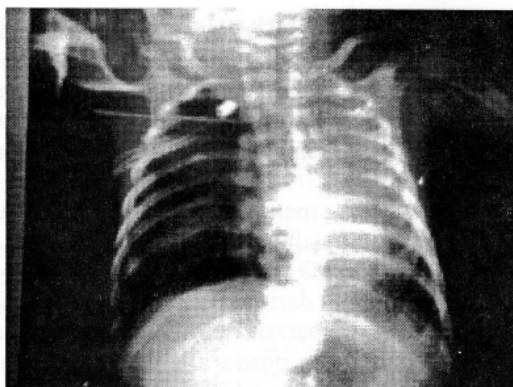
Pasien anak pertama, lahir dari ayah dengan riwayat pemakai narkoba sejak SMA namun tidak pernah memeriksakan diri untuk uji HIV. Sementara ibu, penderita HIV dan belum pernah mendapat terapi antiretroviral (ARV). Tiga minggu setelah melahirkan, ibu pasien meninggal karena batuk dan sesak nafas.

Pada pemeriksaan fisik saat masuk ditemukan penderita tampak sakit berat, sesak nafas, tidak pucat dan tidak sianosis pada ujung kuku dan bibir. Berat badan 3,7 kg dan panjang badan 61 cm, frekuensi pernafasan 70 kali permenit, terdapat nafas cuping hidung, frekuensi denyut jantung 150 kali permenit, reguler, dan suhu (aksila) 36,5°C. Konjungtiva tidak pucat dan sklera tidak ikterik. Pada telinga, hidung dan tenggorokan tidak dijumpai kelainan. Tampak retraksi suprasternal,



Gambar 2.

Foto toraks pasien perawatan hari ke delapan sebelum pemasangan WSD. Tampak perselubungan meluas pada paru kiri dan kanan, terdapat pelebaran dinding pleura terutama bagian kiri berkurang.



Gambar 3.
Foto toraks pasien setelah pemasangan WSD. Tampak bercak perihilar kanan, mediastinum di tengah, paru berkembang baik

interkostal dan epigastrium, stem fremitus kanan lebih lemah daripada kiri, hipersonor hemitoraks kanan bagian bawah, redup hemitoraks kiri dan kanan bagian atas. Bunyi nafas dasar vesikuler, bunyi jantung I-II normal, tidak terdengar bising dan irama derap. Perut lemas, tidak membuncit, turgor cukup, hati dan limpa tidak teraba, bising usus normal, dan ekstremitas akral hangat.

Dari pemeriksaan analisis gas darah pada awal pasien dirawat menunjukkan kesan terjadi hipoksemia dan ditatalaksana dengan pemberian oksigen 2 L/menit, hasil pemeriksaan darah tepi, urin dan feses dalam batas normal (Tabel 1).

Pada foto toraks didapat gambaran perselubungan pada paru kiri dan sedikit pada paru kanan, sinus kostofrenikus kanan tumpul dan lobus bawah paru kanan kolaps sesuai dengan pneumonia lobularis sinistra dan pneumotoraks dekstra (Gambar 1).

Berdasarkan riwayat ibu yang terinfeksi HIV, manifestasi klinis, hasil foto toraks, hasil pemeriksaan HIV-1 RNA dan CD4, pasien

didiagnosis menderita AIDS dan kemungkinan infeksi oportunistik (IO) pneumotoraks dan pneumonia dengan penyebab yang belum teridentifikasi. Pasien mendapat terapi cairan parenteral kaen 1B dengan tetesan rumatan dan diet susu formula 6 x 20 cc melalui *nasogastric tube* (NGT).

Permasalahan utama pada pasien ini yaitu pneumonia dan pneumotoraks yang belum teratasi sehingga terjadi sesak nafas. Pasien ditatalaksana dengan memberikan oksigen 2 L/menit, sefotaksim 2x180 mg, metronidazol 185 mg dan direncanakan pemasangan *water shield drainage* (WSD). Dilakukan konsultasi ke POKJA HIV-AIDS RSU FK-UKI, yang menganjurkan penambahan kotrimoksazol 2 x ½ sendok teh dan sefotaksim diganti dengan meropenem 2x 40 mg.

Setelah perawatan konservatif selama delapan hari, kondisi pasien memburuk. Dari pemeriksaan fisik didapat, pasien tampak lemah, sesak nafas, terdapat nafas cuping hidung, retraksi interkostal, suprasternal, epigastrium; frekuensi denyut jantung 162 kali permenit, frekuensi nafas 94 kali permenit, suhu (aksilla): 37,2 °C. Dari foto toraks ulang didapat kesan perburukan dibandingkan foto toraks sebelumnya (Gambar 2). Pasien dikonsulkan ke bagian bedah dan diputuskan pemasangan WSD apabila keluarga pasien setuju.

Satu hari setelah dilakukan pemasangan WSD, keadaan umum pasien tampak lebih baik. Pasien tampak tidak sesak, pernafasan cuping hidung tidak ada, frekuensi nadi 140 kali permenit, reguler; frekuensi nafas 57 kali permenit, reguler; suhu (aksilla): 36,5°C. Dari pemeriksaan foto toraks ulang didapat kesan perbaikan dari foto sebelumnya. Terapi pada pasien ini masih dilanjutkan (Gambar 3).

Tabel 1: Hasil Pemeriksaan Laboratorium pada Awal Perawatan

Jenis Pemeriksaan	Hasil Uji Virologis	Nilai Rujukan
CD4	36 cell/ μ l	410-1590 cell/ μ l
CD4 %	0%	31-60 %
HIV-1 RNA	Positif	Negatif
Limfosit T Helper	0%	31 %- 60 %
Hematologi Rutin		
Laju endap darah	13 mm/jam	0-15 mm/jam
Leukosit	11.600/?L	6000-18.000/ μ L
Hemoglobin	10,5 g/dl	9,4-13.0 g/dl
Trombosit	357.000/ μ L	150.000- 450.000/ μ L
Hematokrit	30 %	28-42 %
Basofil	0 %	0-1 %
Eosinofil	1 %	1-4 %
Netrofil Batang	1 %	2-4 %
Netrofil Segmen	50 %	50-70 %
Limfosit	46 %	25-45 %
Monosit	2 %	2-8 %
MCV	89 fl	79-99 fl
MCHC	36 g/dl	33-37 g/dl
MCH	30,9 pg	27-31 pg
Analisis Gas Darah		
PH	7,330	7,35-7,45
PCO2	41,8 mmHg	35-45 mmHg
PO2	34,1 mmHg	75-100 mmHg
Saturasi O2	61,2 %	95-98 %
Base Excess (BE)	-3,1 mEq/L	-2,5 + 2,5 mEq/L
HCO3	22,1 mEq/L	20-26 mEq/L
Urin dan feces dalam batas normal		

Diskusi

Pada bayi dan anak, penularan HIV terutama dapat melalui transmisi vertikal yaitu selama kehamilan, pada saat persalinan dan pemberian ASI. Jika tidak dilakukan intervensi terhadap ibu hamil dengan HIV positif, resiko penularan HIV dari ibu ke bayi berkisar antara 25-45 %.^{2,6,7}

Di negara negara maju, resiko penularan HIV dari ibu ke bayi telah turun menjadi sekitar 1-2 %, sehubungan dengan majunya tindakan intervensi bagi ibu hamil yang terinfeksi HIV yaitu

layanan konseling, pemeriksaan HIV sukarela, pemberian ARV, persalinan seksio sesar elektif dengan teknik Misgav Ladach (teknik operasi cepat membuka sampai menutup kembali dalam waktu tidak lebih dari 20 menit)⁷ dan pemberian susu formula pada bayi.²

Faktor yang menyebabkan penularan HIV dari ibu ke bayi adalah tingginya *viral load* pada ibu (lebih dari 100.000 kopi/ml), jumlah sel CD4 yang rendah (kurang dari 200), karakteristik virus, infeksi virus, bakteri, parasit, persalinan pervaginam, ketuban pecah dini, perdarahan intrapartum, pemberian air susu ibu (ASI), bayi yang lahir prematur (< 34 minggu), berat badan lahir rendah dan luka di mulut bayi.^{2,8,9}

Seorang bayi yang lahir dari ibu yang terinfeksi HIV mungkin tidak mendapatkan infeksi selama masa kehamilan dan persalinan, tetapi dapat terinfeksi melalui pemberian ASI. Semakin lama pemberian ASI, akan semakin besar kumulatif resiko penularan HIV dari ibu ke bayi. Pada usia lima bulan pertama pemberian ASI, diperkirakan resiko penularan sebesar 0,7 % perbulan. Antara 6-12 bulan resiko sebesar 0,5 % perbulan dan antara 13-24 bulan resiko bertambah lagi sebesar 0,3 % perbulan. Memperpendek masa pemberian ASI dapat mengurangi risiko bayi mendapat infeksi HIV.^{2,6}

Pasien ini lahir kurang bulan, spontan, dengan berat badan lahir 2000 gram dan sempat mendapat ASI selama empat hari dari ibu penderita HIV dan belum pernah mendapat terapi ARV. Atas saran dokter, ASI dihentikan dan diganti susu formula. Penghentian ASI pada pasien ini tepat sekali karena pemberian ASI dapat memperbesar resiko penularan, namun faktor resiko yang lain tidak dapat dihindari yaitu persalinan spontan, bayi lahir kurang bulan dan berat badan lahir bayi yang rendah. Sehingga pada pasien ini kemungkinan penularan HIV didapat sewaktu kehamilan dan selama proses persalinan.

Manifestasi klinis pada anak yang terinfeksi HIV sangat bervariasi. WHO membagi kriteria klinis suspek terinfeksi HIV pada anak dengan mengamati infeksi penyerta yang muncul dan perkembangan gizi anak.

Infeksi HIV yang mungkin pada anak, misalnya infeksi berulang seperti pneumonia, sepsis, selulitis dalam 12 bulan, *oral thrush* (terdapat eritem atau

pseudomembran pada daerah mulut, lidah dan pipi), parotitis kronik, limfadenopati generalisata, hepatomegali tanpa sebab yang jelas, demam berulang ($>38^{\circ}\text{C}$) lebih dari tujuh hari, disfungsi neurologis (misalnya gangguan mental, mikrosefali, hipertonia), herpes zoster, HIV dermatitis (infeksi jamur di kulit, kuku atau kepala, infeksi molluskum contagiosum). Selain itu, dapat ditemukan infeksi yang sering menyerang anak pengidap HIV tetapi juga menyerang anak yang tidak menderita HIV. Infeksi tersebut antara lain otitis media kronik, dan diare persisten. Infeksi diperburuk oleh gizi kurang atau buruk yang berakibat kehilangan berat badan secara bertahap atau gagal tumbuh pada anak.

Sementara itu infeksi yang khas HIV pada anak adalah Pneumonia pneumocystis jiroveci, kandidiasis esofagus, kriptokokosis ekstrapulmoner dan infeksi salmonella invasif.^{7,10}

Pada pasien dengan jumlah sel T CD4 lebih dari 200 / μl , infeksi oportunistik yang sering terjadi adalah pneumonia, tuberkulosis, herpes zoster, kandidiasis orofarings, onikomikosis dan gingivitis. Bila jumlah sel T CD4 kurang dari 200 / μl , infeksi yang sering terjadi adalah pneumocystis jiroveci, koksidiomikosis, TBC milier dan ekstrapulmoner. Bila jumlah sel T CD4 kurang dari 100 / μl , infeksi yang sering terjadi adalah herpes simpleks, toksoplasmosis, kriptokokosis, kandidiasis esofagus. Sedangkan bila jumlah sel T CD4 dibawah 50/ μl , terjadi infeksi sitomegalovirus dan kompleks mikobakterium avium.^{8,9}

Manifestasi klinis HIV-AIDS berkaitan erat dengan jumlah virus dalam tubuh (*viral load*) dan jumlah CD4. *Viral load* menunjukkan tingginya replikasi HIV, progresivitas penyakit dan resiko kematian. Sedangkan penurunan CD4 menunjukkan tingkat kerusakan sistem kekebalan tubuh yang disebabkan oleh HIV. Semakin tinggi *viral load* dan semakin rendah CD4 maka semakin banyak manifestasi klinis, infeksi oportunistik dan komplikasi yang muncul. Sebaliknya jika *viral load* rendah dan jumlah CD4 tinggi akan semakin baik klinisnya.¹⁰

Diagnosis awal masuk pasien adalah pneumotoraks dekstra dan pneumonia lobularis sinistra. Infeksi paru itu menunjukkan terjadi IO

pada pasien, yang terjadi sangat cepat, dalam waktu dua bulan awal kehidupan. Hal itu karena supresi imun yang berat, ditandai oleh sangat rendahnya kadar CD4 yaitu 36 cell/ μl (0 %) dan tingginya *viral load* ($1,15 \times 10^6$ kopi/ml). Supresi imun yang sangat berat menyebabkan semakin banyak manifestasi klinis, infeksi oportunistik dan komplikasi yang muncul pada pasien ini.

Hasil pemeriksaan hematologi rutin, urin dan feses pasien tidak menunjukkan kelainan tetapi pada analisis gas darah didapatkan kesan hipoksemia yang ditatalaksana dengan pemberian oksigen secara nasal. Direncanakan pemasangan WSD untuk mengatasi penyebab utama hipoksemia pada pasien ini yaitu pneumotoraks.

Pneumonia pneumocystis pada pasien ini tidak bisa dibuktikan karena tidak dilakukan pemeriksaan laboratorium untuk menentukan penyebab pasti pneumonia. Pemberian antibiotik spektrum luas pada pasien ini tanpa menunggu biakan adalah keputusan yang sangat tepat, karena infeksi merupakan sumber malapetaka pada penderita HIV dengan supresi sistem imun yang sangat berat. Pemberian kotrimoksazol sangat penting untuk anak HIV positif (apakah yakin terinfeksi atau tidak), karena dapat menurunkan mortalitas dan angka kejadian infeksi pneumonia pneumocystis jiroveci yang menyebabkan pneumonia berat.^{8,11}

WHO mengusulkan semua anak yang lahir dari ibu yang terinfeksi HIV berusia antara empat sampai enam minggu harus diberikan profilaksis kotrimoksazol. Selain itu anak yang menunjukkan gejala klinis terinfeksi HIV harus juga diberikan profilaksis kotrimoksazol tanpa memandang umur atau kadar CD4 nya.¹⁰

Pada anak yang terinfeksi HIV, kotrimoksazol diberikan apabila terapi ARV tidak dapat diberikan. Apabila terapi ARV telah diberikan maka kotrimoksazol hanya boleh dihentikan bila sistem imun tidak menunjukkan perubahan selama enam bulan atau lebih. Lama pemberian kotrimoksazol pada anak berbeda-beda. Pada anak suspek terinfeksi HIV kotrimoksazol diberikan sampai dipastikan bahwa anak tidak terinfeksi HIV. Selain itu pemberian ASI pada anak juga dihentikan.¹⁰

Infeksi oportunistik pasien ini berhasil ditangani dengan baik dengan pemasangan WSD, pemberian sefalosporin (meropenem) yang dikombinasi dengan kotrimoksazol. Ternyata, kombinasi pengobatan tersebut menunjukkan respons adekuat yang terlihat oleh adanya perbaikan klinis setelah perawatan selama 20 hari di rumah sakit.

Pada pasien ini diagnosis ditegakkan berdasarkan riwayat ibu terinfeksi HIV, infeksi oportunistik yang timbul, hasil foto toraks, hasil pemeriksaan HIV RNA yang positif, *viral load* yang tinggi dan rendahnya kadar CD4. Hasil pemeriksaan virus dapat menentukan apakah bayi terinfeksi dalam bulan pertama hidupnya dan hasil yang positif pada usia berapapun dianggap cukup untuk menegakkan diagnosis infeksi HIV. Pemeriksaan virologi yang ideal harus dilakukan terhadap dua sampel yang diambil pada saat berbeda. Hal itu penting untuk konfirmasi dan menegakkan diagnosis pasti. Pada pasien ini hal itu tidak dilakukan karena masalah biaya.

Sejak awal infeksi, sedikitnya terbentuk 10 miliar virus setiap hari, namun karena waktu paruh virus bebas sangat singkat maka sebagian besar virus akan mati. Sehingga walaupun replikasi berlangsung yang sangat cepat namun pasien masih tetap sehat tanpa ARV selama sistem kekebalan tubuhnya masih berfungsi dengan baik.¹² Cara paling efektif untuk menekan replikasi HIV secara terus menerus adalah memulai pengobatan dengan kombinasi ARV yang efektif. Untuk menghindari timbulnya resistensi maka ARV harus dipakai terus menerus dengan kepatuhan yang sangat tinggi. Keterlibatan pasien dengan keluarga, pasangan, atau teman sangat penting dalam semua pertimbangan dan keputusan untuk memulai ARV.¹³

Dilihat dari segi infeksi oportunistik pasien ini dengan HIV-1 RNA yang positif, kadar CD4 36 cell/ μ l (0 %) dan tingginya *viral load*, maka sesuai dengan rekomendasi WHO seharusnya pasien ini mendapat terapi ARV yang dapat menekan replikasi virus. Karena kondisi sosial ekonomi keluarga yaitu ibu sudah meninggal dan pasien hanya diurus oleh nenek dan kakeknya serta penghasilan ayahnya yang kecil dikhawatirkan pemberian terapi ARV pada pasien ini tidak berkesinambungan. Pada pasien ini untuk sementara terapi ARV ditunda dan diberikan profilaksis kotrimoksazol sambil dilakukan konseling keluarga, namun pasien tidak pernah kontrol dan empat bulan kemudian meninggal.

Sebagai kesimpulan, telah dilaporkan kasus HIV-AIDS pada bayi berusia dua bulan dari ibu yang terinfeksi HIV. Resiko penularan HIV pada pasien ini kemungkinan didapat selama masa kehamilan dan proses persalinan. Diagnosis ditegakkan berdasarkan anamnesis, manifestasi klinis dan pemeriksaan virologis. Pada pasien ini IO sudah ditangani dengan baik namun pemberian ARV belum diberikan karena kondisi keluarga yang tidak mendukung.

Daftar Pustaka

1. Matondang C, Kurniati N : Infeksi HIV pada bayi dan anak. Dalam: Akib A, Munasir Z, Kurniati N, penyunting. Buku ajar alergi-imunologi anak. Edisi kedua. Jakarta: Balai penerbit IDAI, 2007:379
2. Dirjen PPM dan PL Depkes RI. Statistik kasus HIV/AIDS di Indonesia dilapor sampai dengan maret 2007. diunduh dari <http://www.or.id/stats/Statscurr.pdf>. 13 April 2007. 18/07/2007.
3. Ammann A. Pediatric human immunodeficiency virus infection. In: Stiehm E, Ochs H, Winkelstein J, eds. Immunologic disorders in infants and children. Fifth edition. Philadelphia: Elsevier Saunders, 2004: 880-882.
4. Yuniastuti E, Wibowo N, Djauzi S, Djoerban Z. Infeksi HIV pada kehamilan. Jakarta: Balai penerbit FK UI, 2003: 4-13.
5. Susiloningsih A. AIDS : Aspek klinis, pencegahan dan harapan. Diunduh dari. http://www.fkui.org/tiki-read_article. 16/07/2007
6. Djauzi S, Yuniastuti E, Kurniati N. From science to clinical practice. Dalam: Penjurus workshop HIV Jakarta allergy and clinical immunology network meeting. Jakarta: 22 Juni 2007.
7. Yuniastuti E, Poedjningsih E, Saroyo B, Latupeirissa D. Tatalaksana dan upaya pencegahan terkini penularan HIV dalam kehamilan dan proses persalinan. Jakarta: Perkumpulan Perinatologi Indonesia, 2007.
8. Children with HIV/AIDS. World Health Organization. Hospital care for children guidelines for the management of common illness with limited resources. China: World Health Organization, 2005: 200-15.
9. Yayasan Spiritia. Diagnosis HIV pada bayi. Diunduh dari <http://www.spiritia.or.id/li/pdf/L1613.PDF>. 18 Februari 2007
10. Pulungsih S. Obat ARV untuk kelompok tertentu. Pedoman nasional terapi antiretroviral. Jakarta: Departemen Kesehatan Republik Indonesia, 2004: 39-48.
11. Huttenlocher A, Wara. D. AIDS: Approaches to diagnosis and treatment. Rudolph M, Kamei R, Overby K, editors. Rudolph's fundamentals of pediatrics. Third edition. New York: Mc Graw-Hill, 2002: 267-9.

Pneumotoraks pada Bayi yang Terinfeksi HIV

ORIGINALITY REPORT

1%

SIMILARITY INDEX

1%

INTERNET SOURCES

0%

PUBLICATIONS

0%

STUDENT PAPERS

PRIMARY SOURCES

1

www.scribd.com

Internet Source

1%

Exclude quotes On

Exclude matches Off

Exclude bibliography On