

Sindrom Wellens Tipe A

by Frits Rw Suling

Submission date: 19-Oct-2020 10:57AM (UTC+0700)

Submission ID: 1419391612

File name: SindromWellensTipeA.pdf (328.5K)

Word count: 1829

Character count: 10941

Sindrom Wellens Tipe A

Frits R.W. Suling

Departemen ¹² Ilmu Penyakit Dalam Fakultas Kedokteran Universitas Kristen Indonesia,
Rumah Sakit Umum Universitas Kristen Indonesia

Abstrak

Sindrom Wellens pertama kali ditemukan tahun 1980 oleh de Zwaan dan Wellens. Kriteria diagnostik yang penting adalah perubahan karakteristik gelombang T, riwayat nyeri dada, enzim jantung meningkat sedikit atau normal, EKG tanpa gelombang Q, tanpa peningkatan peninggatan ST elevasi signifikan dan progresi gelombang R yang normal. Sindroma Wellens merupakan salah satu indikasi bahwa ada sumbatan kritikal arteri koroner terutama LAD yang lebih dari 50%. Tulisan ini akan melaporkan kasus seorang laki laki berusia 57 tahun dengan keluhan nyeri dada tipikal angina yang telah berlangsung selama tiga hari. Pasien dirujuk ke RS POLRI untuk *primary percutaneous coronary intervention* (PCI), ditemukan stenosis 90% di bagian proksimal *left anterior descending artery* (LAD) dan dilakukan pemasangan stent dengan hasil baik dan stent paten.

Kata Kunci : Wellens, LAD, PCI

Wellens Syndrome Type A

Abstract

² Wellens syndrome was first discovered in 1980 by de Zwaan and Wellens. The diagnostic criteria for Wellens syndrome are ¹⁰ changes in the characteristics of T waves, a history of chest pain, a slight or normal increase in cardiac enzymes, and ECG without Q waves, without a significant increase in ST segment elevation and normal R wave progression. Wellens syndrome indicates that there is a critical block ¹⁶ of coronary arteries, especially *left anterior descending artery* (LAD) that is more than 50%. This paper will report a case of a 57-year-old man with typical chest pain with three days onset of chest pain. The ¹⁵ patient was referred to POLRI Hospital for primary percutaneous coronary intervention (PCI), and 90% stenosis was found in the mid proximal of left anterior descending artery (LAD) and stenting was performed, with good results and patent stents.

Keywords: Wellens, LAD, PCI

*FRWS: Penulis Koresponden; E-mail: suling_frits@yahoo.com

Pendahuluan

Setiap tahun secara global penyebab kematian nomor satu adalah penyakit kardiovaskular. Penyakit kardiovaskular adalah penyakit yang disebabkan gangguan fungsi jantung dan pembuluh darah, seperti: penyakit jantung koroner, penyakit gagal jantung atau payah jantung, hipertensi dan stroke.¹

Di Indonesia tahun 2013 prevalensi penyakit jantung koroner sebesar 0,5% atau diperkirakan sekitar 883 447 orang, sedangkan berdasarkan diagnosis dokter/gejala sebesar 1,5% atau diperkirakan sekitar 2 650 340 orang.¹ Penyakit jantung koroner, pada praktik dokter sehari hari sering menimbulkan masalah dalam hal penegakan diagnosis, utamanya penegakan diagnosis berdasarkan rekaman aktivitas listrik jantung atau elektrokardiografi (EKG). Kesulitan menegakan diagnosis berdasarkan EKG melibatkan banyak faktor, diantaranya adalah banyaknya kriteria gambaran EKG yang harus dipenuhi untuk menegakan diagnosis sindrom koroner akut (SKA).² Interpretasi EKG dalam diagnosis sindrom koroner akut sangat penting di instalasi gawat darurat untuk mengevaluasi pasien dengan nyeri dada akut. Kesulitan menegakan diagnosis jenis serangan jantung terutama berdasarkan EKG, menimbulkan masalah tersendiri dalam praktik sehari hari.²

Sindrom Wellens, merupakan tanda terjadinya SKA dengan gambaran EKG yang berbeda dari kriteria EKG untuk serangan jantung biasa. Serangan Jantung hanya diklasifikasikan berdasarkan peningkatan segmen ST, peningkatan enzim jantung (cardiac biomarkers), *ST segment elevation myocardial infarct* (STEMI) atau *non segment elevation myocardial infarct* (NSTEMI).² Gambaran EKG pada sindrom Wellens adalah absensi gelombang Q, progresi gelombang R, dan perubahan karakteristik gelombang T (bifasik /

inversi).² Pola gambaran EKG yang berbeda pada sindrom Wellens, menunjukkan penyakit iskemik miokard yang disebabkan oleh stenosis anterior proksimal (LAD) yang kritis atau hampir total. Hal itu seringkali diabaikan karena tidak ada peningkatan segmen ST seperti pada STEMI umumnya.²

Menurut penelitian Wellens,² sebanyak 75%-100% pasien yang memiliki karakteristik EKG seperti ini memiliki stenosis LAD yang signifikan dan berpotensi berkembang menjadi infark dinding anterior yang luas dan lebih lanjut dalam beberapa minggu. Ada dua pola EKG dalam sindrom Wellens. Tipe A ditandai dengan inversi gelombang T yang sangat simetris dalam sadapan V2 dan V3, sering termasuk sadapan V1 dan V4 dan kadang-kadang menyebabkan perubahan pada V5 dan V6. Sementara tipe B ditandai oleh gelombang-T bifasik pada sadapan V2 dan V3. Nilai prediksi positif dari tanda sindrom Wellens adalah sekitar 86% pada setiap kasus.³

Oleh karena itu, amat penting untuk mempertimbangkan angiogram koroner sebagai modalitas diagnostik awal dibandingkan pemeriksaan konservatif lainnya pada pasien dengan pola EKG yang menunjukkan kemungkinan sindrom Wellens.¹

Pada tulisan ini dilaporkan kejadian sindrom Wellens pada seorang laki-laki dewasa yang semula tampak sehat.

Laporan Kasus

Seorang laki – laki usia 57 tahun datang ke IGD RSUD UKI dengan keluhan nyeri dada kiri sejak 40 menit sebelumnya, merasa seperti ditimpa beban berat terus – menerus, nyeri yang makin berat dan menjalar menembus ke punggung serta disertai keringat dingin. Gejala tersebut timbul saat istirahat dan tidak hilang dengan isosorbide dinitrate (ISDN) tablet 5mg yang diberikan ublingual. Pasien tidak mengeluh sesak,

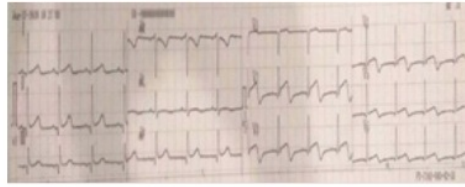
mual, maupun muntah. Tiga hari sebelumnya pasien mengeluh nyeri dada dengan pola yang sama, namun tidak langsung ke IGD karena dirasakan tidak terlalu berat. Latar belakang pasien; pasi¹³ memiliki riwayat hipertensi dan seorang perokok aktif.

Pada pemeriksaan fisik didapatkan keadaan umum tampak sakit sedang, kesadaran kompos mentis, dan pasien tampak kesakitan karena nyeri dada dengan *visual analog score* (VAS) sekitar 6. Tekanan darah 140/100 mmHg, frekuensi nadi 100 kali/menit reguler, frekuensi nafas 24 kali/menit. Jugular vein pressure (JVP) tidak distensi. Pada pemeriksaan paru tidak didapatkan ronki maupun wheezing. Pemeriksaan jantung tidak terdapat murmur maupun gallop, dan tidak ditemukan edema tungkai pada kedua ekstremitas bawah.

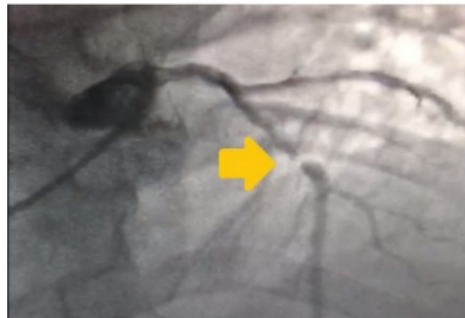Dilakukan pemeriksaan EKG untuk konfirmasi, dan didapatkan gambaran elevasi ST segmen dengan gambaran Wellens Tipe A di sadapan V2, V3, V4, V5, V6 dan tidak disertai gambaran resiprokal serta gelombang T bifasik. Pemeriksaan dilanjutkan dengan pemeriksaan enzim jantung yaitu Troponin I dan didapatkan hasil kualitatif positif (+). Pasien kemudian didiagnosis sebagai STEMI anterior onset 72 jam Killip I TIMI 2. Kemudian, dilakukan pemeriksaan lanjut dengan ekokardiografi dan didapatkan fungsi sistolik ventrikel menurun, LVEF 50% dan pergerakan dinding jantung hipokinetik apeks ventrikel kiri (VK). Pasien kemudian direncanakan dirujuk ke RS POLRI untuk dilakukan terapi reperfusi koroner dengan *percutaneous coronary intervention* (PCI). Saat tindakan PCI dilakukan, ditemukan stenosis 90% di bagian tengah proksimal arteri LAD, dan dilakukan pemasangan stent dengan hasil baik, dan paten.

Pasien kemudian dievaluasi selama 24 jam di ICCU RS POLRI dan tidak didapatkan perburukan maupun adanya serangan sindrom koroner akut berulang pada pasien,

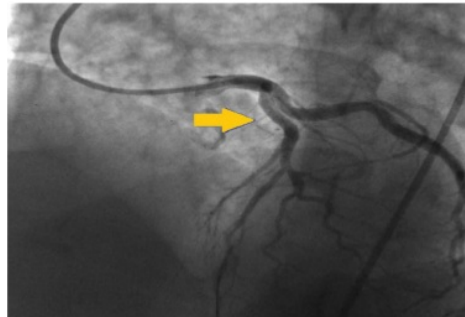
sehingga keesokan harinya pasien sudah diperbolehkan untuk pulang dari RS POLRI.



Gambar 1. Hasil EKG pasien dengan Sindroma Wellens Tipe A, tampak ST elevasi tidak signifikan dan gelombang T bifasik sadapan V2-V6



Gambar 2. Gambaran ekokardiografi saat dilakukan intervensi koroner perkutaneus. Terlihat sumbatan pada arteri descendens anterior kiri sebesar 90%



Gambar 3. Gambaran ekokardiografi pasien sindroma wellens tipe A saat dilakukan intervensi koroner kerkutaneus dan setelah pemasangan ring jantung. Gambaran sumbatan pada LAD menghilang.

Diskusi

Infark miokard, yang merupakan bagian SKA yang terjadi akibat ketidakseimbangan antara pasokan oksigen dan substrat dengan kebutuhan oksigen di miokard,

yang kemudian akan mengarah ke iskemia dan akhirnya kematian sel otot jantung.⁴ Sindrome koroner akut dapat sangat merugikan dan mengancam jiwa jika tidak terdiagnosis dan ditangani dengan strategi terapi yang tepat.⁵

Prognosis pasien SKA tergantung pada pengenalan gejala awal dan petunjuk samar pada EKG yang mengarahkan dokter untuk menggolongkan pasien ke dalam kategori berisiko rendah, risiko menengah, atau berisiko tinggi sehingga dapat ditentukan strategi penanganan selanjutnya.⁵

Inversi gelombang T pada sadapan prekordial bagian anterior memiliki banyak variasi bentuk, yang dapat dipengaruhi oleh berbagai penyebab, dan kadang kala merupakan varian normal dalam pola gelombang T remaja yang persisten.⁵ Dalam praktik sehari hari, kadang kala dapat menjadi sangat sulit untuk menegaskan diagnosis SKA terlebih bila keluhan yang dikeluhkan pasien nampak tidak khas atau sesuai dengan gejala SKA pada umumnya. Pola variasi EKG yang beragam, menjadi tantangan tersendiri bagi klinisi untuk menegaskan diagnosa didukung dengan data klinis yang kadang kurang lengkap.⁶

Pada kasus ini, pasien datang dengan keluhan yang sudah dirasakannya selama tiga hari, dan datang dalam kondisi yang tampak sakit sedang, dan nyeri dada yang menurut pengakuan pasien, masih dapat ditahan. Tentunya gejala yang timbul pada pasien ini tidak sesuai dengan gejala STE-ACS pada umumnya, sehingga apabila tidak dikonfirmasi dengan pemeriksaan EKG, kemungkinan pasien ini hanya akan didiagnosis dengan angina pectoris tidak stabil, atau Non STE-SKA/NSTEMI.⁶

Setelah dilakukan pemeriksaan konfirmasi dengan EKG, kembali didapatkan gambaran EKG yang tidak spesifik yang umumnya dijumpai pada NSTEMI maupun STEMI, yaitu ditemukan adanya pola gelombang T bifasik pada sadapan

prekordial, di sadapan V2, V3, V4, V5 dan V6 atau sadapan anterolateral yang diperdarahi oleh pembuluh darah LAD.⁶

Pola gelombang T bifasik ini, sesuai dengan teori yang dikemukakan pertama kali oleh de Zwaan dan Wellens.^{5,6} Bila ditemukan pola seperti itu pada sadapan prekordial, kemungkinan besar, pasien tersebut mengalami oklusi hampir total pada LAD. Hal itu sesuai dengan teori mengenai sindrom Wellens yang nilai prediksi positifnya sekitar 86% untuk setiap kasus.^{2,3}

Dilakukan ekokardiografi untuk mempelajari struktur jantung pasien dan segmental analisis pergerakan dinding jantung untuk memeriksa bagian mana yang mengalami hipokinetik akibat serangan iskemia. Ditemukan hasil LVEF menurun 50% dan hipokinetik apeks ventrikel kiri (VK), yaitu daerah yang diperdarahi oleh LAD.^{6,7}

Pasien dirujuk untuk dilakukan reperfusi koroner dengan PCI sebagai pilihan terapi, karena kasus ini dianggap sebagai STEMI. Didapatkan hasil yang sesuai dengan teori yaitu ditemukan sumbatan pada *mid proximal* LAD sekitar 90% dan dilakukan pemasangan stent. Setelah satu hari pasca PCI, pasien dievaluasi kembali dan tidak ditemukan gejala komplikasi, kemudian pasien berobat jalan.⁸

Kesimpulan

Sindroma Wellen, merupakan pertanda terjadinya infark miokard akut yang sedang berlangsung, yang diakibatkan oleh oklusi total atau hampir total pada arteri koroner khususnya LAD. Apabila sindrom ini tidak dikenali dan dianggap sebagai angina pectoris tidak stabil atau NSTEMI-ACS, dapat berakibat fatal akibat keterlambatan reperfusi. Pada kasus ini, Wellens syndrome dapat dikenali dan telah dilakukan terapi reperfusi dan pemasangan stent sesuai indikasi dengan hasil baik.

Daftar Pustaka

1. Kementerian Kesehatan Republik Indonesia. Profil Kesehatan Indonesia Riskesdas 2016
2. Hsu YC, Hsu CW, Chen TC. Type B Wellens' syndrome: Electrocardiogram patterns that clinicians should be aware of. *Ci Ji Yi Xue Za Zhi*. 2017; 26(2):127-8
3. Win HOSZ, Khalighi K, Kodali A, May C, Aung TT, Snyder R. Omnipotent T-wave inversions: Wellens' syndrome revisited. *J Community Hosp Intern Med Perspect* 2016;6:32011
4. Hofmann R, James SK, Jemberg T, Lindahl B, Erlinge D, Witt N, *et al*. Oxygen Therapy in suspected acute myocardial infarction. *New Engl J Med*. 2017;377(13):1240-9
5. Singh B, Singh Y, Singla V, Nanjappa MC. Wellens' syndrome: a classical electrocardiographic sign of impending myocardial infarction. *BMJ Case Rep*. 2013 Feb 18. 2013
6. Oo SZMWH, Khalighi K, Kodali A, May C, Aung TT, Snyder R. Omnipotent T-wave inversions: Wellens' syndrome revisited. *J Commun Hosp Internal Med*. 2016;6:4,32011
7. Hollar L, Tracey HO, Doering. recognizing Wellen's syndrome, a warning sign of critical proximal LAD artery stenosis and impending anterior myocardial infarction. Department of Internal Medicine. University of Tennessee. USA. August 7, 2015
8. Ozdemir S, Cimilli Ozturk T, Eyinc Y, Onur OE, Keskin M. Wellens' syndrome - Report of two cases. *Turk J Emerg Med*. 2016; 11:15(4):179-81

Sindrom Wellens Tipe A

ORIGINALITY REPORT

19%

SIMILARITY INDEX

18%

INTERNET SOURCES

15%

PUBLICATIONS

13%

STUDENT PAPERS

PRIMARY SOURCES

- | | | |
|---|---|----|
| 1 | S Ramanathan, E Soaly, A Cherian, M A Heidous. "T' twist: Wellens syndrome", QJM: An International Journal of Medicine, 2019
Publication | 2% |
| 2 | mafiadoc.com
Internet Source | 2% |
| 3 | www.pusdatin.kemkes.go.id
Internet Source | 2% |
| 4 | Submitted to University Of Tasmania
Student Paper | 2% |
| 5 | Submitted to Sultan Agung Islamic University
Student Paper | 2% |
| 6 | Pedro Pallangyo, Smita Bhalia, George Longopa, Kawajika Mwinyipembe et al. "A Case of Wellens Syndrome in a 30-Year-Old Woman From Sub-Saharan Africa: A Perplexing Clinical Entity With Invaluable Lessons", Journal of Investigative Medicine High Impact Case Reports, 2020
Publication | 1% |

7	www.tandfonline.com Internet Source	1 %
8	doku.pub Internet Source	1 %
9	emedicine.medscape.com Internet Source	1 %
10	Jiang-you Wang, Han Chen, Xi Su, Zhi-ping Zhang. "Wellens' syndrome in a 22-year-old man", The American Journal of Emergency Medicine, 2016 Publication	1 %
11	qdoc.tips Internet Source	1 %
12	pt.scribd.com Internet Source	1 %
13	juke.kedokteran.unila.ac.id Internet Source	1 %
14	Submitted to University of New South Wales Student Paper	1 %
15	Yun, Hyuck Jun, Kee Sik Kim, Seung Ho Hur, Nam Hee Park, and Yong Won Cho. "A Case Report of a Huge Coronary Artery Aneurysm with Acute Myocardial Infarction", Korean Circulation Journal, 2002. Publication	1 %

Exclude quotes On

Exclude matches Off

Exclude bibliography On