

Batara I. Sirait dkk (Premature Ovarian Insufficiency (POI) pada Wanita 31 Tahun, Sebuah Laporan Kasus)

by Library Referensi

Submission date: 22-Nov-2024 09:55AM (UTC+0700)

Submission ID: 2528136401

File name: 5732-Article_Text-21260-1-10-20240401.pdf (335.07K)

Word count: 1675

Character count: 10680

Premature Ovarian Insufficiency (POI) pada Wanita 31 Tahun, Sebuah Laporan Kasus

Batara I. Sirait,¹ Nurin A. Imaneli² Prita A. Amiria³

Bagian Obstetri dan Ginekologi Fakultas Kedokteran Universitas Kristen Indonesia, Jakarta

Abstrak

Premature ovarian insufficiency (POI) adalah gangguan heterogen yang mempengaruhi sekitar 1% wanita < 40 tahun. POI ditandai dengan hipergonadotropin, hipoestrogenisme, dan amenore. Lima puluh persen kasus disebabkan oleh disgenesis ovarium. Pasien dengan POI beresiko mengalami komplikasi metabolik dan sistemik karena kadar estrogen yang rendah. Pada laporan kasus ini mempresentasikan wanita menderita POI dengan gangguan menstruasi selama beberapa tahun terakhir. Pasien dilakukan pemeriksaan USG transvaginal dan hormon anti-Müllerian (AMH) dengan hasil mengarah kepada POI. Pasien diberikan terapi pil KB yang mengandung kombinasi cyproterone acetate dan ethinyl estradiol, sehingga pasien mendapat menstruasi.

Kata Kunci: Hipergonadotropin, Hipoestrogenisme, Estrogen, Menstruasi, USG Transvaginal

Premature Ovarian Insufficiency (POI) in a 31-Year-Old Woman: A Case Report

Abstract

Premature ovarian insufficiency (POI) is a heterogeneous disorder that affects approximately 1% of women < 40 years of age. POI is characterized by hypergonadotropin, hypoestrogenism, and amenorrhea. Fifty percent of cases are due to ovarian dysgenesis. Patients with POI are at risk for metabolic and systemic complications due to low estrogen levels. In this case report, we present a woman with POI has symptoms of menstrual disorders for the past few years. The patient underwent transvaginal ultrasound and Anti-Müllerian Hormone (AMH) examination with results leading to POI. The patient was given birth control pills containing a combination of Cyproterone acetate and Ethinyl estradiol, so that the patient got menstruation.

Keywords: Hypergonadotropinism, Hypoestrogenism, Estrogen, Menstruation, Transvaginal Ultrasonography

*BIS Penulis Koresponden. Mail: batarasirait@gmail.com

Pendahuluan

Premature ovarian insufficiency (POI) merupakan salah satu masalah yang jarang terjadi pada wanita namun perlu adanya perhatian khusus karena mempengaruhi kualitas hidup dari wanita dengan POI. Menurut American College of Obstetricians and Gynaecology, Premature Ovarian Insufficiency (POI) mengacu pada hilangnya aktivitas atau disfungsi folikel ovarium dengan berakhirnya menstruasi yang terjadi dibawah usia 40 tahun.¹ Wanita dengan POI ditandai dengan peningkatan kadar gonadotropin, hipoestrogen, dan amenore yang terjadi bertahun-tahun sebelum usia rata-rata menopause.² Laporan kasus terkait POI pertama kali dilaporkan pada tahun 1942 oleh Fuller Albright, dimana faktor risiko terjadinya POI yaitu 1%, dengan prevalensi berdasarkan usia yaitu 1:10.000 pada usia 18-25 tahun, 1:1000 pada wanita berusia

25-30 tahun, dan 1:100 pada rentang usia 35-40 tahun.³ Penyebab POI beragam, seperti kelainan genetik, riwayat keluarga menopause dini, gangguan metabolisme, autoimunitas, prosedur iatrogenik, infeksi, dan faktor lingkungan. Penyebab genetik paling umum dari POI adalah sindrom Turner, premutasi X, dan sindrom poliglandular autoimun (APS) tipe 1 atau 2.² Gangguan autoimun yang sering disertai terjadinya POI seperti penyakit Hashimoto, penyakit Addison, diabetes tipe 1, lupus eritematosus sistemik, dan miastenia gravis.³

Diagnosis POI ditegakkan berdasarkan anamnesis, pemeriksaan fisik, dan pemeriksaan penunjang. Gejala yang sering dikeluhkan oleh pasien adalah amenore, subfertilitas/infertilitas, tanda-tanda menopause seperti *hot flushes*, dan vagina terasa kering (*disparunia*), dan gangguan tidur selama tiga bulan berturut-turut,

perubahan pigmentasi kulit, vitiligo, rambut rontok atau alopesia, kelelahan, dan kecemasan.⁴ Menurut *International Menopause Society*, diagnosis POI dapat ditentukan dengan penilaian profil hormon hipogonadotropik-hipogonadisme ditandai dengan kadar estradiol (E2) yang rendah (<20 pg/ml), peningkatan kadar FSH (>40 IU/l), kadar hormon anti-Müllerian rendah (≤0,5 ng/ml), dan kadar inhibin B yang rendah. Pemeriksaan dilakukan setidaknya dua kali dalam 4-6 minggu dan tidak boleh hanya berdasarkan tes FSH atau kadar Hormon anti-Müllerian (AMH) saja.⁵ Pemeriksaan penunjang lainnya yang dapat dilakukan adalah pemeriksaan USG transvaginal untuk melihat ketebalan lapisan endometrium, volume ovarium, dan *Antral Follicle Count* (status esterogen).⁶

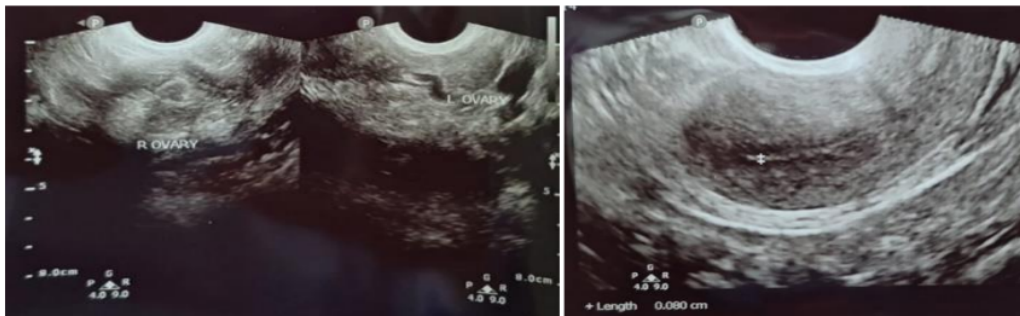
Penatalaksanaan optimal wanita dengan POI harus menargetkan status kesehatan pasien. Oleh karena itu, para wanita dengan POI harus menjaga gaya hidup sehat, yang meliputi mengikuti diet seimbang dengan asupan kalsium dan vitamin D yang tepat, melakukan latihan aerobik, tidak merokok, mengurangi konsumsi alkohol, dan menjaga berat badan normal. Pemberian tatalaksana farmakologis perlu mempertimbangkan efek pada metabolisme, kardiovaskular dan kesehatan tulang, sehingga agen yang dipilih harus tepat. Tujuan pengobatan adalah untuk mengganti hormon yang akan diproduksi ovarium sebelum usia menopause, mempertahankan kesehatan tulang,

kardiovaskular, dan seksual. Oleh karena itu, wanita muda dengan insufisiensi ovarium primer mungkin memerlukan dosis estrogen yang lebih tinggi daripada wanita menopause. POI dinilai sebagai masalah defisiensi endokrin dan dapat diberikan HRT. Lebih khusus lagi, dosis standar estrogen dan progestogen oral (17β-E2 2-4 mg atau CEE 0,625-1,25 mg) atau transdermal (17β-E2 50-100 g) (progesteron alami 200 mg atau didrogesteron 10-20 mg atau norethisterone 15 mg) direkomendasikan hingga usia menopause normal.⁷

5 Laporan Kasus

Seorang Wanita usia 31 tahun dengan datang ke Rumah Sakit dengan keluhan utama mengalami gangguan menstruasi beberapa tahun terakhir. Pasien mengatakan bahwa hanya menstruasi sebanyak 4-5 kali sejak 2,5 tahun sebelum berobat saat ini. Kemudian dilakukan pemeriksaan ultrasound transvaginal dan menunjukkan bentuk ukuran dan uterus normal, ketebalan endometrium 1,8 mm, dan tidak terlihat folikel antral di kedua ovarium.

Pasien diberikan obat kontrasepsi tablet yang mengandung kombinasi *Cyproterone acetate* 2 mg dan *Ethinyl estradiol* 0.035mg 3x1. Enam bulan kemudian, pasien datang ke RS mengatakan bahwa pasien mengalami menstruasi terakhir lima bulan yang lalu atau satu bulan setelah berobat terakhir kali, kemudian dilakukan



Gambar 1. Hasil USG

pemeriksaan USG transvaginal (Gambar 1) dan didapatkan hasil endometrium tipis, tidak terlihat folikel antral di kedua ovarium.

Pasien dianjurkan melakukan pemeriksaan AMH untuk melihat cadangan ovariumnya. Dua minggu kemudian pasien datang untuk kontrol dan diberikan obat estrogen (ethinyl estradiol) dan progestin (drospirenone) tablet 1x1 karena pasien masih ingin menstruasi. Hasil pemeriksaan AMH didapatkan 0,01 ng/mL hal ini menunjukkan bahwa cadangan ovarium yang buruk dan mengarah kepada POI.

Riwayat menarche pada usia 11 tahun, dan sekitar 3-4 tahun yang lalu sebelum terakhir berobat, pasien mengaku siklus menstruasinya 28-31 hari dengan lama menstruasi 3-5 hari. dan saat menstruasi tidak didapatkan adanya nyeri haid.

Berat badan pasien 68 kg, dengan tinggi badan 162 cm, dan BMI 25,95, riwayat pemakaian kontrasepsi dan penyakit disangkal. Riwayat Obstetri, pasien pernah partus 1x melalui operasi dan tidak pernah mengalami abortus (P1A0), Riwayat menopause ibu pasien pada usia 50 tahun.

Diskusi

Wanita dengan POI ditandai dengan gangguan menstruasi sebelum usia 40 tahun disertai dengan peningkatan gonadotropin dan konsentrasi estradiol yang rendah. Kriteria diagnosis POI ditegakkan dengan gejala klinis akibat rendahnya kadar hormon estrogen, seperti *hot flashes*, keringat malam dan disfungsi seksual, amenore, atau menstruasi jarang selama minimal empat bulan, dan konfirmasi hormonal diperlukan yaitu adanya peningkatan kadar FSH >25 IU/L.^{3,7} Peningkatan kadar FSH merupakan standart baku dalam penentuan diagnosis POI. Pemeriksaan penunjang untuk menegakkan diagnosis POI dapat juga ditentukan dengan tes kadar AMH.

Kadar AMH merupakan penanda indikator cadangan ovarium, tetapi memiliki hasil yang tidak spesifik untuk menegakkan diagnosis POI. AMH dapat

diinterpretasikan hanya bersama-sama dengan kadar FSH dan estrogen. Pada pasien ini diagnosis ditegakkan melalui keluhan menstruasi jarang yang terjadi lebih dari satu tahun, usia pasien 31 tahun yang terhitung premature dikarenakan kurang dari 40 tahun, dan pemeriksaan AMH dan AFC.

Pemeriksaan estradiol dan FSH tidak dilakukan dikarenakan terkendala biaya sehingga penegakkan diagnosis POI pada pasien ini kurang spesifik. Pada pasien ini diberikan terapi hormon karena pasien masih ingin menstruasi mengingat usia pasien masih 31 tahun dan untuk mencegah terjadinya komplikasi POI. Risiko kesehatan jangka panjang dari POI adalah infertilitas, osteoporosis, penyakit kardiovaskular dan gangguan neurologis seperti demensia.

Wanita dengan diagnosis POI juga mengalami masalah psikologis termasuk lekas marah, pelupa, insomnia dan konsentrasi yang buruk. Selain itu, wanita dengan POI dapat menunjukkan atrofi vagina, yang sering menyebabkan dispareunia. Untuk mencegah kemungkinan terjadinya komplikasi pada penderita POI,

Menurut pendapat ahli wanita dengan POI harus mengurangi faktor risiko kardiovaskular dengan tidak merokok, dengan berolahraga secara teratur dan menjaga berat badan yang sehat untuk mengurangi risiko kematian dini. Evaluasi kardiovaskular harus terdiri dari pemantauan tekanan darah, berat badan, EKG setidaknya dipantau setiap tahun.

Risiko penurunan densitas tulang dan osteoporosis memerlukan penanganan yang tepat, yaitu intervensi gaya hidup, asupan kalsium dan vitamin D yang cukup serta terapi sulih hormon. Semua pasien yang didiagnosis dengan POI harus dievaluasi dengan pemeriksaan BMD (densitometri) sedikitnya tiga tahun sekali.

Untuk risiko masalah psikologis, pasien harus mendapatkan bantuan psikologis. Disfungsi seksual harus dikelola dengan konseling yang tepat dan penambahan

estrogen juga suplemen androgen dalam kasus-kasus tertentu. Atrofi vagina dapat diperbaiki dengan penggunaan estrogen dan pelumas topikal. Kesehatan neurologis harus didukung oleh intervensi gaya hidup sehat dan penggantian estrogen.⁸

Kesimpulan

Pada laporan kasus *Primary Ovarian Insufficiency* (POI) dengan gejala gangguan menstruasi selama beberapa tahun terakhir didapatkan hasil USG transvaginal endometrium tipis, tidak terlihat folikel antral di kedua ovarium dan hasil AMH 0,01 ng/mL. Kemudian diberikan terapi pil KB yang mengandung kombinasi *Cyproterone acetate dan Ethinyl estradiol*, supaya pasien mendapat menstruasi. Bila seorang wanita usia produktif menunjukkan gejala POI, sebaiknya segera dilakukan pemeriksaan agar dapat terdiagnosa dengan tepat dan mendapatkan penanganan yang cepat dan tepat. Setelah terdiagnosis POI, pasien disarankan melakukan modifikasi gaya hidup dan *medical check-up* setiap 1 tahun berupa pemeriksaan pemeriksaan jantung, tulang, saraf, dan psikologis untuk menjaga kualitas hidup dari penderitanya.

Daftar Pustaka

1. Women Y. Primary ovarian insufficiency in adolescents and young women. *Female Pelvic Med Reconstr Surg.* 2014;20(5):248–51.
2. Chae-Kim JJ, Gavrilova-Jordan L. Premature ovarian insufficiency: Procreative management and preventive strategies. *Biomedicines.* 2019;7(1):1–10.
3. Rudnicka E, Kruszewska J, Klicka K, Kowalczyk J, Grymowicz M, Skórska J, *et al.* Premature ovarian insufficiency - aetiopathology, epidemiology, and diagnostic evaluation. *Prz Menopauzalny.* 2018;17(3):105–8.
4. Pal L, Torrealday S, Kodaman P. Premature ovarian insufficiency - an update on recent advances in understanding and management. *F1000Research.* 2017;6(0):1–15.
5. Nguyen HH, Milat F, Vincent A. Premature ovarian insufficiency in general practice. *Aust Fam Physician.* 2017;46(6):360–6.
6. Gupta A, Tiwari P. Premature ovarian insufficiency: A review. *EMJ Reprod Health.* 2019;.
7. Chae-Kim JJ, Gavrilova-Jordan L. Premature ovarian insufficiency: Procreative management and preventive strategies. *Biomedicines.* 2019;7(1):1–10.
8. Podfigurna-Stopa A, Czyzyk A, Grymowicz M, Smolarczyk R, Katulski K, Czajkowski K, *et al.* Premature ovarian insufficiency: the context of long-term effects. *J Endocrinol Invest.* 2016;39(9):9

Batara I. Sirait dkk (Premature Ovarian Insufficiency (POI) pada Wanita 31 Tahun, Sebuah Laporan Kasus)

ORIGINALITY REPORT

10%

SIMILARITY INDEX

9%

INTERNET SOURCES

3%

PUBLICATIONS

1%

STUDENT PAPERS

PRIMARY SOURCES

1	alvindayu.com Internet Source	2%
2	www.egojournal.eu Internet Source	1%
3	www.medchemexpress.cn Internet Source	1%
4	artikelpendidikan.id Internet Source	1%
5	Poppy M. Lintong, Meilany F. Durry. "ENDOMETRIAL STROMAL SARCOMA PADA SERVIKS UTERI", JURNAL BIOMEDIK (JBM), 2015 Publication	1%
6	www.alomedika.com Internet Source	1%
7	getjson.sid.ir Internet Source	1%
8	pesquisa.bvsalud.org Internet Source	

1 %

9

www.midwifery.iocspublisher.org

Internet Source

1 %

10

artikelgayahidupsehat.blogspot.com

Internet Source

1 %

11

nanopdf.com

Internet Source

1 %

12

Ben J. Cohlen, Evert Van Santbrink, Joop Laven. "Ovulation Induction - Evidence Based Guidelines for Daily Practice", CRC Press, 2019

Publication

<1 %

Exclude quotes On

Exclude matches Off

Exclude bibliography On