ISSN 2338-7793

KERATITIS MIKROSPORIDIA

Marjasa Dharmawan Dicky Newton
Fakultas Kedokteran Universitas Kristen Indonesia, Jakarta
Email: lextrocom@gmail.com

ABSTRAK: Mikrosporidia merupakan organisme parasit protozoa obligat intraseluler yang tersebar dimana-mana dan dapat menyerang manusia maupun hewan. Mikrosporidia dapat menyebabkan infeksi pada organ-organ yang berbeda seperti pada mata, hidung, perut, paru-paru, ginjal, jantung, hati dan sistem saraf. Keratitis mikrosporidia merupakan penyakit yang jarang ditemukan namun pada beberapa dekade terakhir, insidensi penyakit ini mulai meningkat terutama pada pasien dengan AIDS (*Acquired Immmunodeficiency Syndrome*) atau pasien-pasien yang mengalami penurunan kekebalan tubuh (imunodefisiensi). Tujuan penulisan ini adalah memberikan informasi mengenai morfologi Mikrosporidia dan manifestasi klinis Mikrosporidia pada mata serta penanganannya. Metode yang digunakan adalah studi kepustakaan yang bersifat objektif, analitis, sistematis dengan pendekatan deskriptif eksploratif. Dapat disimpulkan bahwa Mikrosporidia sering ditemukan pada kasus-kasus penurunan kekebalan tubuh seperti pada penderita AIDS. Cara penularan Mikrosporidia yang paling sering ditemukan yaitu lewat udara, saluran pencernaan, hubungan seksual dan kontak langsung dengan mata. Gambaran klinis pada mata yang paling sering yaitu inflamasi pada konjungtiva dan kornea berupa keratitis. Identifikasi keratitis Mikrosporidia memerlukan pemeriksaan sitologi dan histopatologi dari biopsi kornea atau konjungtiva. Penatalaksanaan pada kasus keratitis Mikrosporidia dengan terapi medikamentosa secara topikal dan sistemik merupakan pilihan pertama namun apabila mengalami kegagalan dapat dilakukan terapi bedah menggunakan keratoplasti tembus.

Kata kunci: mikrosporidia, imunodefisiensi, keratitis, penatalaksanaan

***ABSTRACT**: Microsporidia is an ubiquitous intracellular obligate protozoan parasitic organism which attack both humans and animals. Microsporidia may cause infection in different organs such as eyes, nose, stomach, lungs, kidney, heart, liver and neural system. Microsporidial keratitis is rarely found but its incidence has increased during the last decade especially in patients with AIDS or immunodeficiency state. The purpose of this paper is to provide information on the Microsporidial morphology, ocular clinical manifestation and its management. The method used is a literature study with an explorative descriptive approach that are objective, analytical, and systematic. It can be concluded that Microsporidia is often found in immunodeficiency cases including AIDS. The Microsporidial mode of transmission is most frequently found through air, digestive system, sexual intercourse and direct contact to eyes. Ocular manifestations including conjunctival inflammation and keratitis are mostly found. Microsporidial keratitis identification is performed by cytology and histopathological examination from corneal or conjunctival biopsy. The management of Microsporidial keratitis with topical and systemic therapy are considered as first line therapy but if the therapy fails then surgical management by penetrating keratoplasty can be done.*

Keywords: microsporidia, immunodeficiency, keratitis, management

PENDAHULUAN

Latar belakang penelitian ini bahwa insidensi penyakit keratitis mikrosporidia yang jarang ditemukan pada beberapa dekade terakhir meningkat terutama pada pasien dengan AIDS (*Acquired Immmunodeficiency Syndrome*) atau pasien-pasien yang mengalami penurunan kekebalan tubuh (imunodefisiensi) yang berat (*The Foundation of the American Academy of Ophthalmology.* 2004-2005 ;178-179;Tabbara KH, Hyndiuk RA. 1996:627, 697).

Keratitis Mikrosporidia sendiri dapat menjadi kronis dan menurunkan tajam penglihatan secara signifikan. Penegakkan diagnosis dari Keratitis Mikrosporidia membutuhkan pemeriksaan khusus karena Mikrosporidia merupakan organisme yang sulit untuk dikultur.

Pengobatan yang dilakukan banyak tidak efektif berdasarkan beberapa penelitian karena sebagian besar terapi yang diberikan tidak sepenuhnya membasmi parasitnya. Keratoplasti tembus merupakan satu-satunya pilihan terapi yang efektif pada kasus keratitis Mikrosporidia berat apabila terapi medikamentosa lainnya gagal.

Tujuan penulisan makalah ini adalah memberikan informasi mengenai morfologi Mikrosporidia dan manifestasi klinis Mikrosporidia pada mata serta penanganannya.

METODOLOGI PENELITIAN

Metode yang digunakan adalah studi kepustakaan yang bersifat objektif, analitis, sistematis dengan pendekatan deskriptif eksploratif.

HASIL DAN PEMBAHASAN

Mikrosporidia

Sitologi dan Klasifikasi

Mikrosporidia merupakan parasit protozoa obligat intraseluler yang oportunistik, protozoa pembentuk spora dan tersebar dimana-mana yang

dapat menyerang organisme vertebrata maupun invertebrata. Ukuran dari spora Mikrosporidia beragam mulai dari 1 sampai 20 μm dan dapat berbentuk sferis, oval atau memanjang. Karakteristik khas Mikrosporidia yaitu filamen polar yang ditemukan pada bentuk sporanya yang berguna untuk menginfeksi sel inangnya dan memiliki eksospora pelindung yang terdiri dari protein dan kitin. Unsur kitin yang dimiliki oleh spora dari Mikrosporidia memberikan perlindungan yang baik bagi spora untuk bertahan di lingkungan hidupnya. Mikrosporidia dapat ditemukan pada hewan seperti lebah, ikan, nyamuk, kutu, belalang, binatang pengerat, kelinci dan mamalia lainnya.

Mikrosporidia merupakan organisme yang termasuk protozoa (*kingdom Protista*) dan filum Mikrospora. Klasifikasi berdasarkan kelas, ordo dan famili dari filum Mikrospora sampai sekarang terus diperbaharui. Secara umum, pembagian jenis (spesies) Mikrosporidia dibedakan berdasarkan karateristik spora, daur hidup dan hubungannya dengan sel inang.

Diperlukan penelitian lebih lanjut untuk mengetahui lebih jelas mengenai asal-usul Mikrosporidia dan jenis-jenisnya. Terdapat lebih dari 1200 spesies Mikrosporidia dalam 143 genus dan saat ini diketahui sekurang-kurangnya 14 jenis dalam 8 genus yang dapat menginfeksi manusia (Larsson, Ronny. 2004). Seperti terlihat pada Tabel 1.

Tabel 1. Jenis-jenis Mikrosporidia Yang Dapat Menyerang Manusia

Famili	Genus	Spesies
Nosematidea	Brachiola	B. algerae, B. vesicularum
Encephalitozoonidea	Encephalitozoon	E. cuniculi, E. hellem, E. intestinalis (syn. Septata intestinalis).
Enterocytozoonidea	Enterocytozoon	Enterocytozoon bieneusi
Microsporidea	Microsporidium	M. ceylonensis, M. africanum
Nosematidea	Nosema	N. ocularum, N. connori (syn. B connori)
Pleistophoridea	Pleistophora	Sp.
Pleistophoridea	Trachipleistophora	T. hominis, T. anthropophthera
Nosematidea	Vittaforma	Vittaforma corneae (syn. Nosema corneum

Gambar 1. Spora mikrosporidia
Sumber: Larsson, Ronny. 2004

Transmisi & Reproduksi

Spora dari Mikrosporidia tersebar dimana-mana dan dapat menginfeksi manusia dan hewan lain terutama artropoda. Cara penularan Mikrosporidia masih belum jelas namun yang paling sering ditemukan yaitu lewat udara, saluran pencernaan, hubungan seksual dan kontak langsung dengan mata. Spora dari Mikrosporidia dapat juga disebarkan melalui air. Kontak dengan hewan yang terinfeksi juga dapat menularkan penyakit (zoonosis) (Larsson, Ronny. 2004).

Setelah spora menginfeksi sel inangnya, maka membran sel spora (sporoplasma) akan dilepaskan ke dalam sel inang dan bermultiplikasi di dalam sitoplasma sel inang. Masa inkubasi spora dari Mikrosporidia belum jelas diketahui namun dikatakan bahwa spora Mikrosporidia memiliki daya tahan yang tinggi terhadap keadaan lingkungan sekitarnya sehingga dapat bertahan dalam jangka waktu yang lama. Mikrosporidia dapat bereproduksi secara seksual dan aseksual namun cara reproduksinya belum dapat dipahami dengan baik (Larsson, 2004)

Epidemiologi

Mikrosporidia tersebar luas di dunia baik di negara-negara maju maupun berkembang. Organisme ini dapat menginfeksi setiap organisme di dunia mulai dari serangga, unggas sampai mamalia. Spora Mikrosporidia dapat ditemukan pada sumber-sumber air di negara-negara maju dan berkembang (Larsson, 2004).

Beberapa penelitian melaporkan bahwa Mikrosporidia menyerang sekitar 39% penderita AIDS dan di Amerika Serikat sendiri, dilaporkan bahwa kasus infeksi Mikrosporidia menyerang pada orang-orang dewasa dengan gangguan kekebalan tubuh, terutama yang disebabkan oleh HIV. Perbedaan ras, jenis kelamin maupun umur diketahui

tidak mempengaruhi penyebaran penyakit oleh Mikrosporidia (Chijide VM, Woeltje KF. Microsporidiosis. 2007).

Manifestasi Klinis Mikrosporidiosis

Kasus infeksi Mikrosporidia (Mikrosporidiosis) terutama terjadi pada pasien dengan penurunan kekebalan tubuh seperti pada penderita AIDS namun juga dapat terjadi pada pasien dengan kekebalan tubuh yang baik. Diare kronis dan gangguan pada saluran pencernaan merupakan gejala klinis yang paling sering ditemukan. Setiap spesies dapat menyerang pada organ-organ yang berbeda sehingga gejala-gejala yang ditimbulkan oleh infeksi Mikrosporidia tergantung dari lokasi penyebaran penyakitnya seperti pada mata, hidung, perut, paru-paru, ginjal, jantung, hati dan sistem saraf (Foster CS, Azar DT, Dohlman CH. 2005:431-432; Hart T, Shears P. 1997:248-249).

Keratitis Mikrosporidia

Keratitis Mikrosporidia sendiri pertama kali dilaporkan pada tahun 1973 oleh Ashton, dkk dimana pada masa tersebut, kasus AIDS masih jarang ditemukan. Dan sejak tahun 1991, kasus dari keratokonjungtivitis Mikrosporidia banyak dilaporkan terdapat pada pasien-pasien dengan gangguan kekebalan tubuh dan sebagian kecil pada penderita dengan kekebalan tubuh yang baik. Belum jelas diketahui bagaimana Mikrosporidia masuk ke dalam mata, namun diduga lewat kontak langsung dengan air dan makanan ataupun trauma (Foster CS, Azar DT, Dohlman CH. 2005:431-432; Hart T, Shears P. 1997:248-249).

Keratitis Mikrosporidia dapat ditemukan dalam dua gambaran klinis. Keratitis stroma yang kronis lebih sering pada pasien dengan kekebalan tubuh yang baik sedangkan keratopati epitel dan konjungtivitis lebih sering muncul pada pasien dengan AIDS walaupun gambaran ini dapat juga terlihat pada pasien yang imunokompeten. Keluhan yang dirasakan pasien biasanya berupa fotofobia, rasa kering di mata, benda asing di mata, dan penglihatan yang kabur (Tabbara KH, Hyndiuk RA, 1996:627, 697; Hart T, Shears P., 1997:248-249 ; Sridhar MS., 2005:5-6, 14).

Infeksi pada kornea lebih sering terjadi pada epitel daripada di stroma. Pada pasien dengan penurunan kekebalan tubuh atau AIDS biasanya dapat ditemukan inflamasi konjungtiva bilateral disertai respons papiler-folikuler dan gambaran epiteliopati yang biasanya paling sering disebabkan oleh jenis Encephalitozoon, yang diperkirakan sampai ke kornea lewat penyebaran secara sistemik. Gambaran keratopati yang muncul dapat berupa bulatan atau titik, yang dapat meluas sampai ke limbus. Sedangkan pada pasien dengan kekebalan tubuh yang baik, dapat timbul gambaran inflamasi konjungtiva unilateral dengan keratitis stroma, yang biasanya disebabkan infeksi eksogen dari jenis Nosema. Peradangan pada stroma kornea dapat meluas sampai lapisan yang lebih dalam, memberikan bentuk disiformis yang dapat menyerupai keratitis herpes (Foster CS, Azar DT, Dohlman CH. 2005; Krachmer JH, Mannis MH, Holland EJ. 2005:241, 873-874; Sridhar MS. 2005:5-6, 14; Arffa RC. 1,991:219).

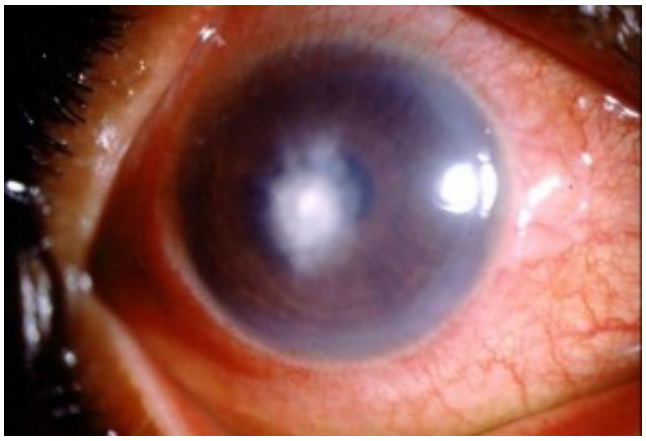

Gambar 2. Bentuk keratitis disiformis mikrosporidia
Sumber: Vemuganti GK, Garg P, Sharma S, Joseph J, Gopinathan U, Singh S. 2005

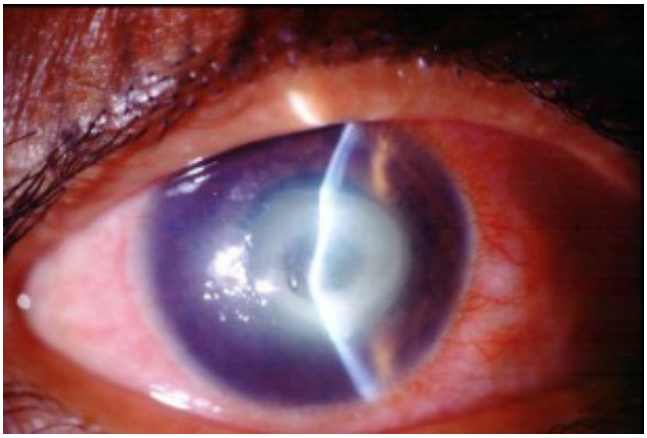

Gambar 3. Penipisan kornea akibat infeksi mikrosporidia
Sumber: Vemuganti GK, Garg P, Sharma S, Joseph J, Gopinathan U, Singh S. 2005

Keratitis Mikrosporidia dapat menjadi kronis dan menurunkan tajam penglihatan secara signifikan. Adanya kolonisasi pada saluran pernafasan atas dapat menyebabkan terjadinya infeksi pada mata secara bersamaan. Pada kasus infeksi Mikrosporidia oleh jenis Nosema dapat menyebabkan infeksi yang berat sehingga dapat menyebabkan penipisan kornea dan perforasi (*The Foundation of the American Academy of Ophthalmology.* 2004-2005:178-179; Krachmer JH, Mannis MH, Holland EJ., 2005:241, 873-874).

Pemeriksaan Penunjang

Untuk menegakkan diagnosis dari suatu keratitis Mikrosporidia dibutuhkan suatu pemeriksaan khusus karena Mikrosporidia merupakan organisme yang sulit untuk dikultur. Pada infeksi sistemik, diagnosis pasti adalah dengan menemukan organisme penyebab melalui biopsi sampel dari saluran cerna bagian atas atau bawah. Pada pasien dengan AIDS, jumlah organisme yang terbanyak dapat ditemukan pada lapisan superfisial konjungtiva sehingga dengan *swabbing* dari daerah *cul-de-sac* konjungtiva inferior akan lebih memberikan hasil yang positif sehingga bila terjadi infeksi okuler, pemeriksaan dengan teknik *swabbing* lebih disarankan daripada dengan menggunakan teknik kerokan pada kornea dan biopsi kornea. Pada pewarnaan Gram akan didapatkan gambaran Gram positif spora berbentuk oval yang terlihat pada lapisan epitel kornea dan dapat terlihat pewarnaan PAS (*periodic acid-schiff*) yang positif pada spora. Dapat pula digunakan pewarnaan lain seperti Calcoflour dengan mikroskop cahaya yang baik untuk diagnosa (*The Foundation of the American Academy of Ophthalmology.* 2004-2005:178-179; Foster CS, Azar DT, Dohlman CH., 2005:431-432; Ang CL, Chee SP, Jap AHE, Tan DTH, Wong TY., 2005:248-249; Hart T, Shears P., 1997:248-249).

Penggunaan mikroskop elektron merupakan pemeriksaan *gold standard* untuk identifikasi pasti organisme dengan mengetahui bentuk tubulus dalam spora Mikrosporidia karena spora Mikrosporidia sulit dibedakan dengan spora dari parasit lain seperti Toxoplasma gondii atau Leishmania. Namun cara ini terlalu mahal dan memakan waktu yang lama sehingga lebih sering digunakan pemeriksaan menggunakan mikroskop cahaya dengan berbagai macam pewarnaan (*The Foundation of the American Academy of Ophthalmology.*, 2004-2005:178-179; Tabbara KH, Hyndiuk RA., 1996:627,697; Foster CS, Azar DT, Dohlman CH., 2005:431-432; Krachmer JH, Mannis MH, Holland EJ., 2005:241, 873-874).

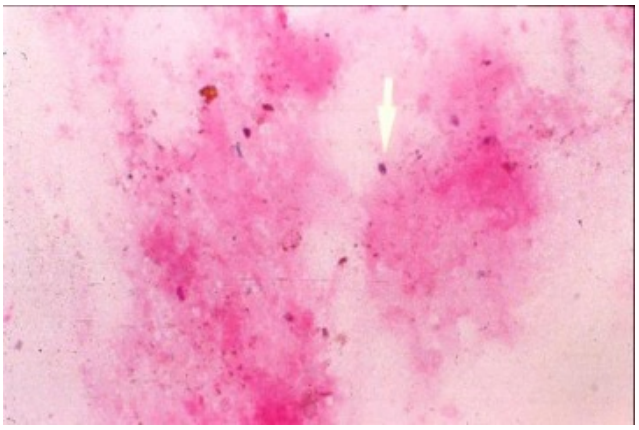

Gambar 4. Pewarnaan Gram positif menunjukkan spora Mikrosporidia dari kerokan kornea
Sumber: Vemuganti GK, Garg P, Sharma S, Joseph J, Gopinathan U, Singh S. 2005

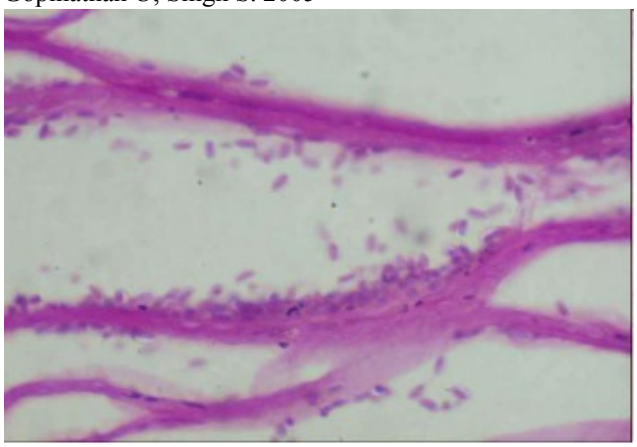

Gambar 5. Pewarnaan dengan PAS menunjukkan spora Mikrosporidia Berbentk oval di stroma kornea
Sumber: Vemoganti GK, Garg P, Sharma S, Joseph J, Gopinathan U, Singh S. 2005

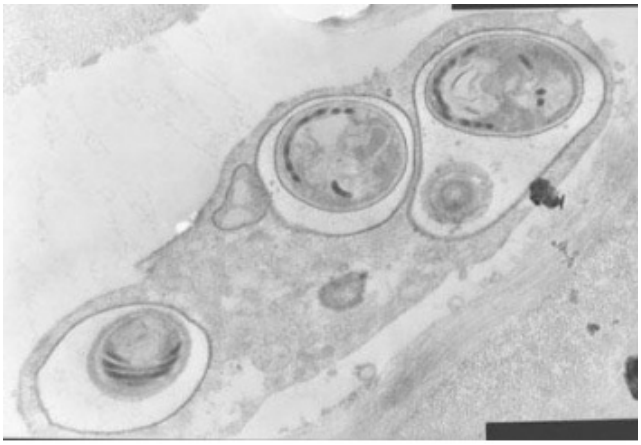

Gambar 6. Gambaran mikroskop elektron spora Mikrosporidia
Sumber: Vemuganti GK, Garg P, Sharma S, Joseph J, Gopinathan U, Singh S. 2005

Penggunaan PCR (*Polymerase Chain Reaction*) dapat digunakan sebagai alat diagnostik penelitian di beberapa laboratorium penelitian. Penggunaan teknik imunoflororesein antibodi dan molekuler sedang dikembangkan agar dapat digunakan untuk mengidentifikasi jenis organisme dalam jaringan (*The Foundation of the American Academy of Ophthalmology*, 2004-2005:178-179; Foster CS, Azar DT, Dohlman CH., 2005:431-432; Krachmer JH, Mannis MH, Holland EJ., 2005:241, 873-874; Chijide VM, Woeltje KF,. 2007).

Penatalaksanaan

Beberapa penelitian menyatakan bahwa pengobatan yang dilakukan banyak yang tidak efektif karena sebagian besar terapi yang diberikan tidak sepenuhnya membasmi parasitnya. Terapi medikamentosa menggunakan antibiotik topikal dan antibiotik oral seperti Metronidazole atau Thiabendazole pada keratitis Mikrosporidia memberikan hasil yang kurang memuaskan namun dengan pemberian Propamidine Isethionate 0,1% topikal (Brolene) atau Fumagilin topikal (Fumidil B) memberikan hasil yang lebih baik. Fumagilin sendiri merupakan anti amuba dengan toksisitas rendah yang berasal dari ekstraksi jamur Aspergillus fumigatus namun mekanisme aksi Fumagilin sampai sekarang belum sepenuhnya dimengerti dan hanya berguna untuk mengurangi tanda dan gejala dari penyakitnya bukan melenyapkan infeksinya namun bila terapi dihentikan dapat menyebabkan reinfeksi, dosis yang disarankan tetes setiap 1-2 jam sehari selama waktu bangun. Beberapa penelitian menyatakan bahwa golongan Benzimidazole seperti Albendazole merupakan pilihan utama untuk kasus Mikro-sporidiosis okuler, intestinal dan sistemik namun ternyata kurang menunjukkan hasil yang konsisten, tergantung respons masing-masing individual, dosis yang disarankan 2 x 400 mg sehari selama 2-4 minggu (Tabbara KH, Hyndiuk RA., 1996:627, 697; Larsson, Ronny., 2004; Ang CL, Chee SP, Jap AHE, Tan DTH, Wong TY., 2005:248-249; Chijide VM, Woeltje KF., 2007; Hart T, Shears P., 1997:248-249).

Pada pasien-pasien dengan AIDS, pemberian Fumagilin topikal atau Albendazole sistemik dapat memberikan hasil yang baik namun pada suatu penelitian dilaporkan bahwa pemberian dengan Metronidazole dan Itraconazole oral memberikan hasil yang baik pula. Obat-obatan imunomodulator seperti Thalidomide dapat digunakan untuk mengurangi gejala diare pada pada penderita AIDS namun karena memiliki efek toksik yang tinggi, obat ini diberikan hanya pada pasien-pasien yang mengalami kegagalan terapi medikamentosa lainnya (Foster CS, Azar DT, Dohlman CH., 2005:431-432; Krachmer JH, Mannis MH, Holland EJ., 2005:241, 873-874; Chijide VM, Woeltje KF., 2007).

Obat-obatan baru yang lebih efektif untuk Mikrosporidiosis sedang dalam penelitian, salah satunya Nikkomycin Z (NIK-Z) yang merupakan suatu agen penghambat sintesis kitin. Penelitian lain mengatakan bahwa pada pasien dengan AIDS yang menderita keratitis Mikrosporidia, diberikan hanya terapi anti retroviral saja tanpa terapi khusus untuk infeksi Mikrosporidianya dan setelah satu bulan didapatkan keratitis pada pasien tersebut mengalami perbaikan disertai kenaikan sel CD4+. Hal ini memberikan gambaran bahwa infeksi Mikrosporidia muncul hanya bila terjadi imunosupresi yang berat (Larsson, Ronny. 2004; Foster CS, Azar DT, Dohlman CH., 2005:431-432; Krachmer JH, Mannis MH, Holland EJ., 2005:241, 873-874).

Terapi bedah menggunakan keratoplasti tembus merupakan suatu pilihan pada kasus keratitis Mikrosporidia berat yang menyebabkan penipisan stroma dan kemungkinan terjadi perforasi. Font, dkk melaporkan bahwa keratoplasti tembus merupakan satu-satunya pilihan terapi yang efektif pada kasus keratitis Mikrosporidia stroma apabila terapi medikamentosa lainnya gagal (*The Foundation of the American Academy of Ophthalmology.* 2004-2005:178-179; Foster CS, Azar DT, Dohlman CH., 2005:431-432; Vemuganti GK, Garg P, Sharma S, Joseph J, Gopinathan U, Singh S. 20,05; Font et al. 2003:121(7):1045-1047).

Gambar 7. Penipisan jaringan stroma kornea di daerah central (*desmetocele*)
Sumber: Vemuganti GK, Garg P, Sharma S, Joseph J, Gopinathan U, Singh S. 2005

PENUTUP

Kesimpulan

Mikrosporidia merupakan organisme parasit protozoa obligat intraseluler yang sering ditemukan pada kasus-kasus dimana pasien mengalami penurunan kekebalan tubuh seperti pada penderita AIDS. Cara penularan Mikrosporidia masih belum jelas namun yang paling sering ditemukan yaitu lewat udara, saluran pencernaan, hubungan seksual dan kontak langsung dengan mata.

Manifestasi klinis paling sering biasanya terjadi pada saluran gastrointestinal dan dapat mengenai organ-organ tubuh lain lewat penyebaran secara sistemik. Diduga penularan Mikrosporidia ke mata melalui kontak langsung dengan air dan makanan ataupun trauma. Gambaran klinis yang paling sering yaitu inflamasi pada konjungtiva dan kornea berupa keratitis yang dapat mengenai epitel sampai stroma.

Identifikasi keratitis Mikrosporidia memerlukan pemeriksaan sitologi dan histopatologi dari biopsi kornea atau konjungtiva. Pemeriksaan juga dapat dilakukan dengan pemeriksaan sederhana seperti pewarnaan Gram dan dengan biopsi serta penggunaan mikroskop elektron sebagai *gold standard* yang penting untuk menentukan secara pasti organisme Mikrosporidia.

Penatalaksanaan pada kasus keratitis Mikrosporidia dengan terapi medikamentosa secara topikal dan sistemik merupakan pilihan pertama namun apabila mengalami kegagalan dapat dilakukan terapi bedah menggunakan keratoplasti tembus.

Saran-Saran

Penelitian lebih lanjut mengenai penapisan tersangka keratitis Mikrosporidia pada penderita imunodefisiensi dan gejala klinisnya diperlukan agar dapat ditangani sejak dini serta perlunya penelitian untuk mencari terapi medikamentosa yang lebih efektif dan konsisten dalam penanganan infeksi Mikrosporidia.

DAFTAR PUSTAKA

Ang CL, Chee SP, Jap AHE, Tan DTH, Wong TY. *Clinical Ophthalmology. An Asian Perspective*. Saunders Elsevier. Singapore. 2005.

Arffa RC. *Grayson's Diseases of the Cornea. 3rd ed*. Mosby-Year Book. USA.1991.

Chijide VM, Woeltje KF. *Microsporidiosis*. http://www.emedicine.com. 2007

Font et al. Microsporidial Stromal Keratitis. *Archives of Ophthalmology*. 2003.

Foster CS, Azar DT, Dohlman CH. *Smolin and Thoft's The Cornea Scientific Foundations and Clinical Practice. 4th ed.* Lippincott Williams and Wilkins. Philadelphia. 2005.

Hart T, Shears P. *Atlas Berwarna Mikrobiologi Kedokteran*. Cetakan I. Hipokrates. Jakarta. 1997.

Kanski JJ. C*linical Ophthalmology, A Systematic Approach. 5th ed*. Butterworth Heinemann. London. 2004.

Krachmer JH, Mannis MH, Holland EJ. Cornea. 2nd ed. Vol I. *Fundamentals, Diagnosis, and Management*. Mosby-Year Book. Philadelphia. 2005.

Larsson, Ronny. *Cytology and taxonomy of the microsporidia*. http://www.biol.lu.se/cellorgbiol/microsporidia/index.html. 2004.

Tabbara KH, Hyndiuk RA. *Infections of the Eye. 2nd ed*. Little, Brown and Company. USA. 1996.

The Foundation of the American Academy of Ophthalmology. External Disease and Cornea. Section 8. *Basic and Clinical Science Course*. San Fransisco. 2004-2005.

Sridhar MS. CME Series (No. 11) *Diagnosis and Management of Microbial Keratitis.* All India Ophthalmological Society. Hyderabad, India. 2005.

Vemuganti GK, Garg P, Sharma S, Joseph J, Gopinathan U, Singh S. Case Report : Is Microsporidial keratitis an emerging cause of stromal keratitis?-a case series study. *BMC Ophthalmology*. 2005.